

formación de la superficie articular de la articulación del menudillo.

Los *ligamentos sesamoideos colaterales*, externo e interno, se originan en la cara abaxil de cada sesamoideo, pasan hacia delante y se dividen en dos ramas, una de las cuales termina en la depresión existente en el extremo distal del gran metacarpiano y la otra en la eminencia existente en el extremo proximal de la primera falange. Están en parte cubiertos por las ramas del ligamento suspensorio o ligamento sesamoideo superior.

El *ligamento suspensorio* o *tendón interóseo* (1) se halla situado en gran parte en el surco metacarpiano, donde toma la forma de una cinta ancha y gruesa. Se inserta por arriba en la porción proximal de la cara posterior del gran metacarpiano y en la fila distal de los huesos del carpo. Hacia el cuarto distal del metacarpo se divide en dos ramas divergentes. Cada rama pasa por la cara abaxil del sesamoideo correspondiente, en el que se inserta una parte considerable. El resto continúa oblicuamente hacia abajo y hacia delante por la cara dorsal de la primera falange, donde se une con el tendón extensor; existe aquí una bolsa entre esta rama y el extremo proximal de la primera falange. Este ligamento posee gran elasticidad y es, en realidad, el músculo interóseo medio, altamente modificado. Consta principalmente de tejido tendinoso, pero contiene una cantidad variable de tejido muscular estriado, especialmente en su parte profunda y en los animales jóvenes. Su principal función consiste en sostener el menudillo, es decir, en evitar la excesiva flexión dorsal de la articulación cuando el peso recae sobre el miembro. Las ramas que se unen con el tendón extensor común limitan la flexión palmar de las articulaciones interfalángicas en ciertas fases del movimiento.

Los *ligamentos sesamoideos distales* son en número de tres. El *ligamento superficial* o *ligamento sesamoideo recto* es una cinta plana algo más ancha por arriba que por abajo (2). Se inserta por arriba en las

bases de los sesamoideos y de los ligamentos intersesamoideos; por abajo en el fibrocartílago complementario del extremo proximal de la segunda falange. El *ligamento sesamoideo central* es triangular, con bordes gruesos redondeados y una porción central delgada. Su base se inserta en los sesamoideos y en el ligamento intersesamoideo, y su cara profunda en el área rugosa triangular existente en la cara palmar de la primera falange. Los *ligamentos sesamoideos cruzados* o *profundos* constan de dos delgadas capas de fibras que se originan en la base de los sesamoideos, se cruzan mutuamente y terminan en la eminencia opuesta del extremo proximal de la primera falange.

Los *dos ligamentos sesamoideos cortos* se ven perfectamente al abrir la articulación por delante y rechazar los sesamoideos hacia atrás; están cubiertos por la membrana sinovial. Son cintas cortas que se extienden desde la parte anterior de la base del sesamoideo hacia fuera, o hacia dentro respectivamente hasta el borde posterior de la cara articular de la primera falange.

Los ligamentos sesamoideos distales pueden ser considerados como prolongaciones digitales del ligamento suspensorio, hallándose los sesamoideos intercalados en este notable aparato de sostén que soporta el menudillo y disminuye los efectos de los choques.

Articulación de la cuartilla

La articulación de la cuartilla o *articulación interfalángica proximal* es un gínglimo formado por la unión del extremo distal de la primera falange y el extremo proximal de la segunda.

Las *superficies articulares* son: 1.º, por parte de la primera falange, dos áreas convexas ligeramente desiguales con un surco intermedio poco profundo; 2.º, por parte de la segunda falange, la correspondiente superficie cóncava, completada posteriormente por una lámina de fibrocartílago.

La *cápsula articular* se adapta muy íntimamente por delante y en los lados, donde se mezcla con el tendón extensor y con los ligamentos colaterales respectivamente. Por detrás forma hacia arriba una ligera

(1) Conocido también como ligamento sesamoideo superior: lo describimos aquí por ser así la costumbre y por sus funciones ligamentosas.

(2) Llamado a menudo ligamento en forma de Y; nombre no aceptable, puesto que no es bifurcado.

bolsa y está reforzada por el ligamento sesamoideo recto y las ramas del tendón flexor superficial.

Existen dos ligamentos colaterales y cuatro palmares.

Los *ligamentos colaterales, medial y lateral*, son cintas muy cortas y fuertes que

Los *ligamentos palmares* consisten en un par de cintas centrales y dos laterales, interna y externa, que se insertan por abajo en el borde posterior del extremo proximal de la segunda falange y en el fibrocartilago que la complementa. Los ligamentos externo e interno se insertan por arriba en

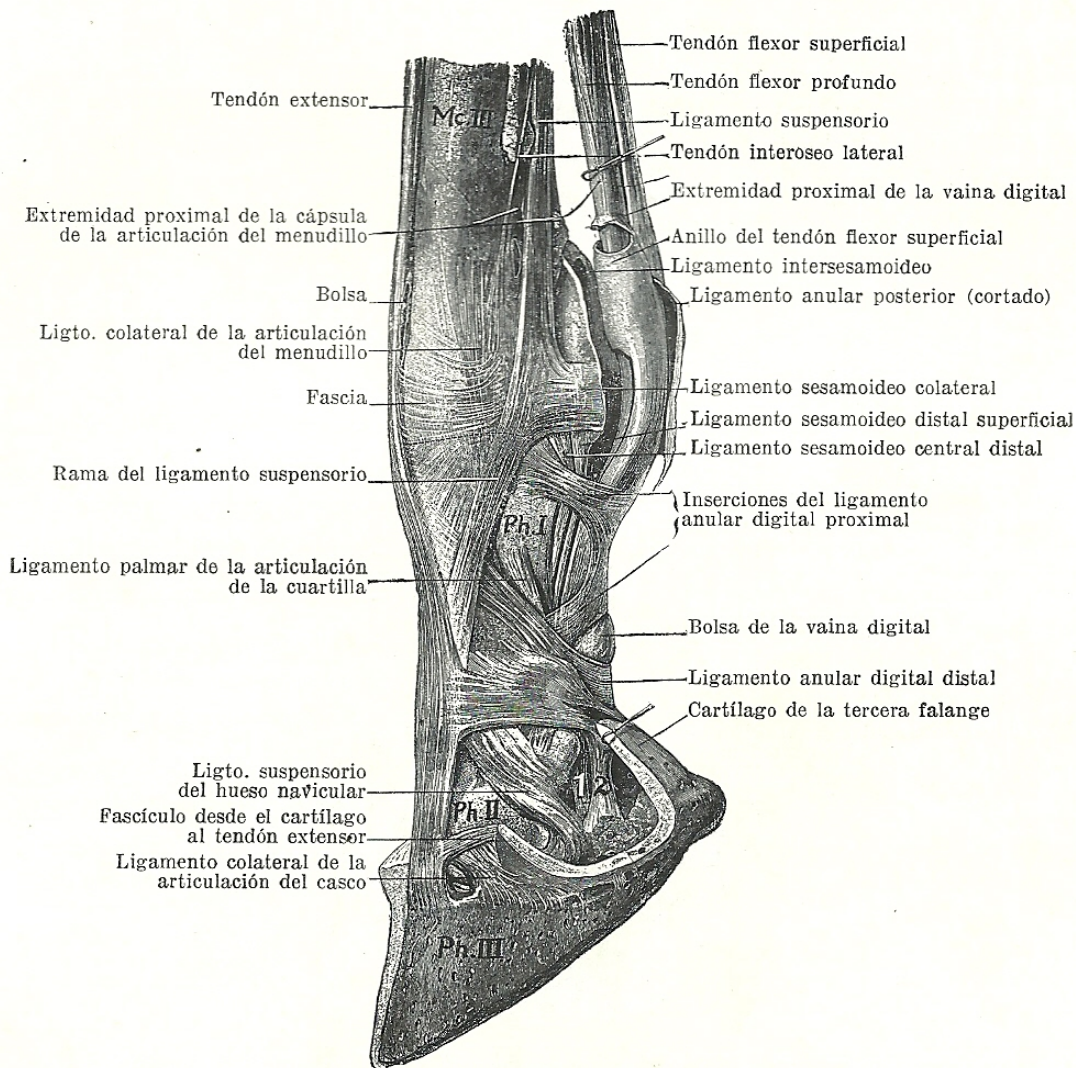


Fig. 240. Ligamentos y tendones de la porción distal del miembro del caballo.

Mc. III, gran metacarpiano; Ph. I, primera falange; Ph. II, segunda falange; Ph. III, tercera falange; 1, tendón flexor profundo; 2, cinta desde la primera falange al cojinete digital.
(Según Schmaltz, *Atlas d. Anat. d. Pferdes.*)

se insertan por arriba en la eminencia y depresión existente a cada lado del extremo distal de la primera falange, y por abajo en la eminencia que se encuentra a cada lado del extremo proximal de la segunda falange. La dirección de los ligamentos es casi vertical y, por lo tanto, no corresponde al eje del dedo.

el centro de los bordes de la primera falange; el par central se inserta más hacia abajo, es decir, en el borde del área rugosa triangular.

Estos ligamentos están muy comúnmente engrosados como resultado de una inflamación crónica, y en este caso no están bien definidos. Los centrales se mezclan por abajo con las ra-

mas del tendón flexor superficial y con el ligamento sesamoideo recto.

Movimientos. Son muy limitados, y consisten en flexión y extensión. El eje del movimiento pasa transversalmente por la extremidad distal de la primera falange.

Articulación del casco

Esta articulación, llamada técnicamente *articulación interfalángica distal*, es un gínglimo formado por la unión de la segunda y la tercera falanges y el sesamoideo distal.

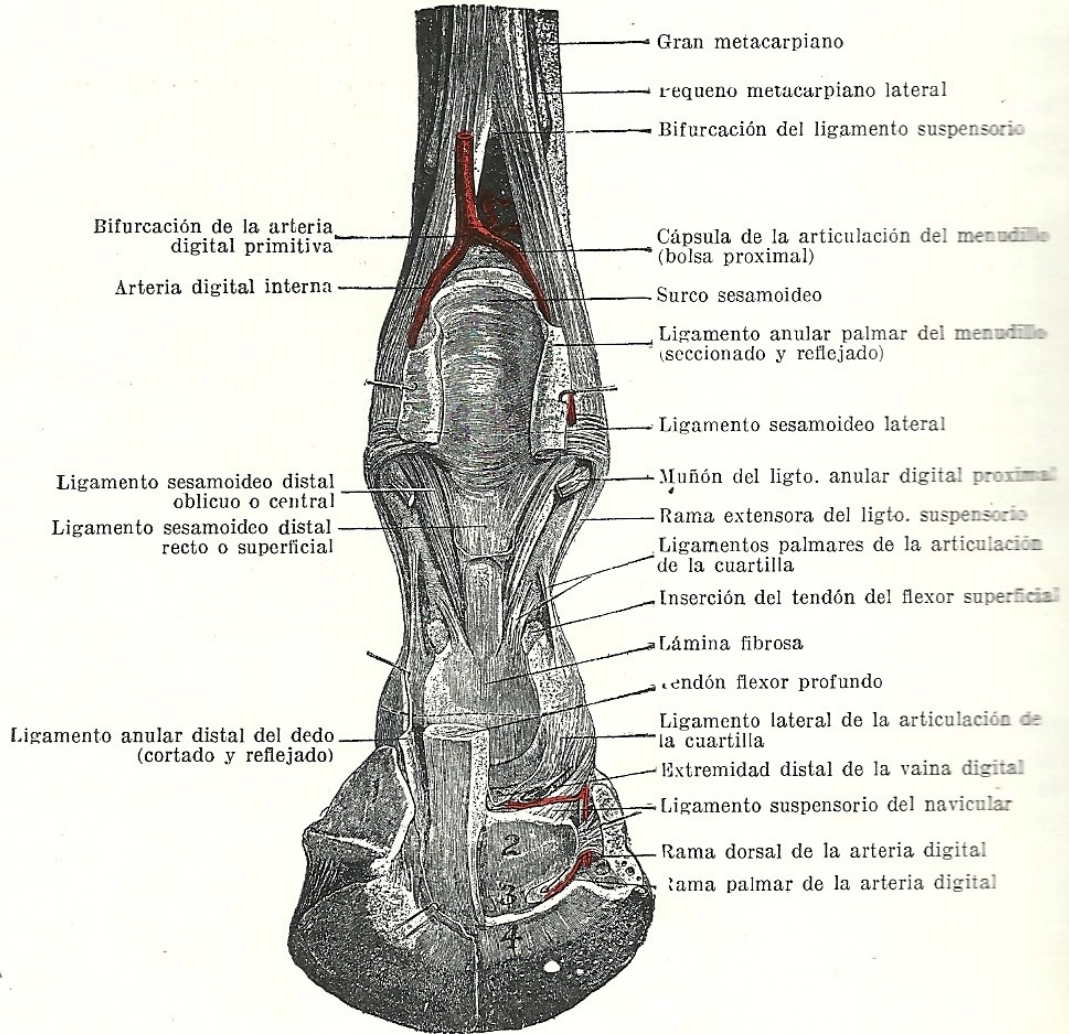


Fig. 241. Disección profunda de la porción distal del miembro anterior derecho del caballo, mostrando las articulaciones y ligamentos, vista por detrás.

1, cartílago de la tercera falange; 2, cara flexora del hueso navicular; 3, ligamento navicular distal; 4, inserción del tendón del flexor profundo. Pequeñas flechas dirigidas a los orificios practicados en las cápsulas de las articulaciones de la cuartilla y del casco. (Según Schwartz, *Atlas d. Anat. d. Pferdes.*)

En la posición erguida la articulación se halla en extensión. Es posible una ligera flexión palmar, y en esta posición pueden producirse, mediante manipulaciones, ligeros movimientos de flexión externa y de rotación. La flexión dorsal es impedida por los ligamentos externo, palmares y sesamoideo recto.

Superficies articulares. La superficie articular del extremo distal de la segunda falange es convexa en dirección sagital y cóncava en sentido transversal. La superficie articular de la tercera falange se inclina bruscamente hacia arriba y hacia delante; su porción central es prominente y presenta a cada lado dos cavi-