Inserción. Las apófisis paramastoides, la cresta nucal del hueso occipital y la apófisis mastoides.

Acción. Produce, obrando conjuntamente con el del lado opuesto, la extensión de la cabeza sobre el atlas; obrando uno solo de ellos, flexiona la cabeza lateralmente.

Estructura. Este músculo contiene gran cantidad de tejido tendinoso. La dirección de sus fibras es hacia delante, arriba y adentro.

Relaciones. Superficialmente, con el complexo, la aponeurosis del esplenio, el largo de la cabeza y el braquiocefálico, cubiertos éstos a su vez por los músculos auriculares posteriores, la arteria, el nervio y glándula parotídeos; profundamente, con los músculos rectos dorsales, el occipitohioideo, la articulación atlantooccipital, la arteria meníngea posterior y una rama del nervio occipital.

Irrigación sanguínea. Arteria occipital.

Inervación. Rama dorsal del primer nervio cervical.

11. **Recto dorsal mayor de la cabeza.** Este músculo se extiende desde el axis al hueso occipital, en contacto con el ligamento de la nuca.

Origen. El borde de la apófisis espinosa del axis.

Inserción. El occipital, por debajo del complexo; el tendón de inserción del complexo.

Acción. Extensor de la cabeza.

Estructura. El músculo es carnoso y puede considerarse dividido en dos porciones paralelas, superficial y profunda. La primera se junta algunas veces con la porción terminal del complexo. La porción profunda podría denominarse el recto dorsal central de la cabeza. Algunos haces se originan de la fascia por encima del oblicuo posterior de la cabeza.

Relaciones. Superficialmente, con el oblicuo anterior de la cabeza, el esplenio y el complexo; por dentro, con el ligamento de la nuca; profundamente, con el atlas, la articulación atlantooccipital y el recto dorsal menor de la cabeza. La rama dorsal del primer nervio cervical emerge entre este músculo y el oblicuo anterior de la cabeza.

Irrigación sanguínea. Arteria occipital.

Inervación. Rama dorsal del primer nervio cervical.

12. **Recto dorsal menor de la cabeza.** Este pequeño músculo está cubierto por el precedente.

Origen. La cara dorsal del atlas.

Inserción. El hueso occipital por debajo del músculo precedente y por fuera de la porción funicular del ligamento de la nuca.

Acción. Contribuye a la acción del músculo precedente.

Estructura. Es carnoso y su volumen es extraordinariamente variable, siendo a veces muy pequeño y difícil de reconocer (1). Algunas veces es doble.

Relaciones. Superficialmente, con el músculo precedente y el oblicuo anterior de la cabeza; profundamente, con el atlas y la articulación atlantooccipital.

Irrigación sanguínea. Arteria occipital.

Inervación. Rama dorsal del primer cervical.

FASCIAS Y MUSCULOS DE LA ESPALDA Y DE LOS LOMOS

La *fascia superficial* no presenta caracteres especiales. La *fascia lumbodorsal* cubre muy estrechamente los músculos, pero a menudo deja al descubierto el gran dorsal. En la línea media se inserta en el ligamento supraspinoso y en las apófisis espinosas de las vértebras; lateralmente se divide en dos capas. La superficial es prácticamente la aponeurosis del gran dorsal. La profunda da origen al serrato dorsal, a la porción lumbar del oblicuo abdominal externo, del transverso del abdomen y del retractor de las costillas. Su borde lateral se encorva por debajo del músculo costal largo y se inserta en las costillas y en las apófisis transversas lumbares. Posteriormente se continúa con la fascia glútea. En la cruz forma el importante *ligamento dorsoscapular*. Se inserta en las apófisis espinosas de la tercera, cuarta y quinta vér-

(1) Esto parece debido a la presión producida por los cambios patológicos en la bolsa atloidea, que son a menudo muy extensos en los animales que se estudian en las salas de disección.

tebras torácicas. Su parte superior es muy gruesa y da origen por su capa superficial al romboides torácico y por su parte anterior al esplenio. La parte inferior es delgada y elástica y produce numerosas láminas que dividen la porción escapular del serrato ventral y se insertan en la escápula. Del ligamento se desprenden tres láminas. La más profunda pasa entre el dorsal largo y el espinal y se inserta en las apófisis transversas de las siete primeras vértebras torácicas; presta inserción al músculo complexo. La capa media pasa entre el dorsal largo y el costal largo. La capa superficial da origen al serrato dorsal. Una robusta capa aponeurótica, el ligamento iliolumbar, se extiende desde la última costilla a la tuberosidad costal.

Hay en esta región nueve pares de músculos, dispuestos en cuatro capas:

Primera capa

1.° **Trapecio torácico** (1).

2.° **Gran dorsal.**

Segunda capa

3.° **Romboidal torácico.**

Los tres músculos precedentes se describirán con los otros músculos que fijan el miembro torácico al tronco (pág. 277).

4.° **Serrato dorsal anterior** (2). Es un delgado músculo cuadrilátero, denominado así por su borde ventral dentellado. Este músculo está cubierto por el romboides, el serrato ventral y el gran dorsal.

Origen. La fascia lumbodorsal y el ligamento dorsoscapular.

Inserción. Las caras laterales de la quinta o sexta hasta la undécima o duodécima costillas inclusive.

Acción. Dirige hacia delante y hacia fuera las costillas en que se inserta, contribuyendo así a la inspiración.

Estructura. El músculo se origina por medio de una delgada aponeurosis. Las fibras musculares se dirigen ventralmente y hacia atrás para insertarse en las costillas, por siete u ocho digitaciones, debajo del borde lateral del costal largo.

Relaciones. Superficialmente, con el romboides, el serrato ventral, el gran dorsal y el serrato dorsal posterior; profundamente, con el dorsal largo, el costal largo, los músculos intercostales externos y las costillas.

Irrigación sanguínea. Arterias intercostales.

Inervación. Nervios torácicos.

5.° **Serrato dorsal posterior o caudal.** Este músculo se parece al precedente, al que cubre en parte.

Origen. La fascia lumbodorsal.

Inserción. Las caras laterales de las siete u ocho últimas costillas (3).

Acción. Dirige las costillas hacia atrás, contribuyendo así a la espiración.

Estructura. Similar a la del músculo precedente. Las fibras se dirigen ventralmente y hacia delante y terminan en siete u ocho digitaciones, de las cuales una o dos están cubiertas por las digitaciones posteriores del músculo anterior. La aponeurosis se fusiona con la del gran dorsal.

Relaciones. Superficialmente, con el gran dorsal y el oblicuo externo; profundamente, con el dorsal largo, el costal largo, los intercostales externos, el serrato dorsal anterior y las costillas.

Irrigación sanguínea. Arterias intercostales y lumbares.

Inervación. Nervios torácicos.

Tercera capa

6.° **Costal largo** (4). Este largo músculo segmentario cruza toda la serie de las costillas, en contacto con el borde externo del gran dorsal.

Origen. 1.° La capa profunda de la fascia lumbodorsal, alcanzando por detrás hasta la tercera o cuarta apófisis transver-

(1) Llamado también trapecio dorsal. *(N. del T.)*

(2) Llamado también dentellado pequeño anterior. *(N. del T.)*

(3) Esta puede efectuarse por medio de nueve digitaciones, sobre todo cuando existen diecinueve costillas.

(4) Llamado también iliocostal o transverso costal.

sas lumbares; 2.°, los bordes anteriores y la cara lateral de las cinco costillas (1).

Inserción. Los bordes posteriores de las costillas y las apófisis transversas de las últimas vértebras cervicales.

Acción. Consiste principalmente en deprimir y retraer las costillas, contribuyendo así a la espiración. Obrando simultáneamente, pueden contribuir a la extensión del raquis; obrando el de un solo lado, produce la inclinación lateral del mismo.

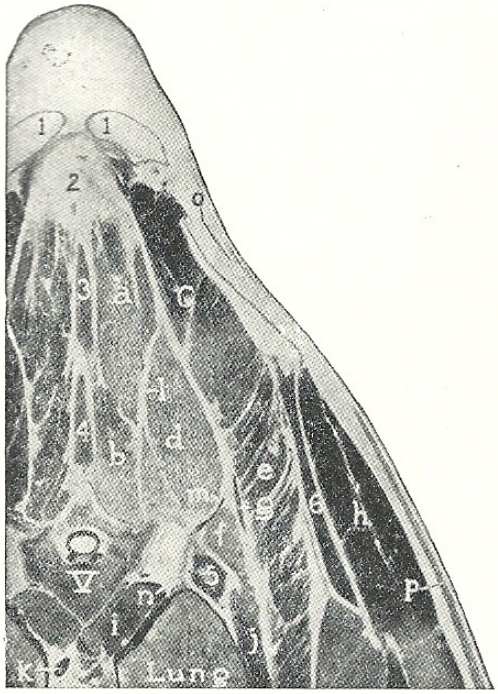

Fig. 270. Porción derecha de una sección transversal de la cruz del caballo. La sección pasa a través de la quinta vértebra torácica.

1, 1, ligamento de la nuca; 2, punta de la segunda apófisis espinosa torácica; 3, 4, secciones de las apófisis espinosas de la tercera y cuarta vértebras torácicas; 5, quinta costilla; *V*, quinta vértebra torácica; 6, escápula; *a*, espinal; *b*, multífido; *c*, romboides; *d*, dorsal largo; *e*, serrato ventral; *s*, elevador de las costillas; *g*, serrato dorsal; *h*, infraspinoso; *i*, largo del cuello; *j*, intercostal externo; *k*, conducto torácico; *l*, tendón del complexo; *m*, capa media de la fascia lumbodorsal; *n*, tronco simpático; *o*, trapecio; *p*, omobraquial.

Estructura. Este músculo presenta una disposición marcadamente segmentaria. Está compuesto de una serie de manojos cuyas fibras se dirigen hacia delante y algo en dirección ventrolateral. Estos manojos musculares dan lugar a dos series de tendones: los superficiales emergen del borde externo del músculo, son planos y cruzan dos o tres espacios intercostales para insertarse en el borde posterior de la costilla. Los tendones profundos se desprenden de la porción dorsal de la cara profunda del músculo. Se dirigen hacia atrás, cruzando uno o dos espacios intercostales, para terminar en el borde anterior o cara externa de una costilla. Entre las costillas y los tendones se encuentran a veces pequeñas bolsas.

Relaciones. Superficialmente, con los serratos dorsal y ventral; profundamente, con los intercostales externos y las costillas. El origen lumbar está cubierto por el dorsal largo. Los vasos profundos cervicales y dorsales cruzan la cara superficial de este músculo en el primero y segundo espacios intercostales respectivamente, y entre este músculo y el dorsal largo emergen ramas de los vasos y nervios intercostales. Una capa de la fascia separa aquí los dos músculos.

Irrigación sanguínea. Arterias intercostales.

Inervación. Ramas dorsales de los nervios torácicos.

7.° **Dorsal largo** (2). Es el músculo más largo y más grueso del organismo. Se extiende desde el sacro y el ilion hasta el cuello, llenando el espacio existente entre las apófisis espinosas por dentro y las apófisis transversas lumbares y las extremidades superiores de las costillas ventralmente; tiene, por lo tanto, la forma de un prisma de tres caras.

Origen. 1.° La tuberosidad sacra, la cresta y la porción adyacente de la cara ventral del ilion; 2.°, las tres primeras apófisis espinosas del sacro; 3.°, las apófisis lumbares y torácicas y el ligamento supraespinoso.

Inserción. 1.° Las apófisis transversas y articulares de la región lumbar; 2.°, las

(1) La porción lumbar de este músculo está sujeta a numerosas variaciones. Puede, en casos excepcionales, extenderse hasta el ilion; en cambio, otras veces no alcanza por detrás del punto señalado. A veces se origina claramente en los vértices de las apófisis transversas de las vértebras lumbares.

(2) El músculo que describimos aquí incluye los componentes dorsal largo, cervical largo, espinal y semiespinal, pues la separación de estos músculos es completamente artificial en el caballo.

apófisis transversas de la región torácica; 3.°, las apófisis transversas y espinosas de las cuatro últimas vértebras cervicales; 4.°, las caras laterales de las costillas, exceptuando la primera.

Acción. Obrando con el del lado opuesto, es el más potente extensor de la espalda y los lomos; por su inserción cervical contribuye a la extensión del cuello. Por su inserción costal puede también contribuir a la espiración. Obrando el de un solo lado, se flexiona el raquis lateralmente.

Estructura. Es muy compleja. La porción posterior del músculo está muy desarrollada y constituye la masa común de los lomos. Está cubierto por una fuerte aponeurosis que se fusiona con los ligamentos supraespinoso y sacroilíaco y se inserta en la cresta y el ángulo sacro del ilion y en la primera y la segunda apófisis espinosa del sacro; da origen a la porción lumbar del glúteo medio. En su curso hacia delante recibe manojos de las apófisis espinosas de las regiones lumbar y torácica, pero disminuye algo de volumen. A nivel aproximadamente de la duodécima vértebra torácica se divide en dos partes. La *porción dorsal* (músculos espinal y semiespinal), reforzada por manojos procedentes de las cuatro primeras apófisis espinosas torácicas, se dirige hacia delante por debajo del complexo para insertarse en las apófisis espinosas de las cuatro últimas vértebras cervicales. La *porción ventral* se dirige hacia delante y hacia abajo por debajo del serrato ventral para insertarse en las costillas y en las apófisis transversas de las cuatro últimas vértebras cervicales. Esta división se origina en parte del delgado tendón del semiespinal de la cabeza que se inserta en las apófisis transversas. Pueden distinguirse tres series de fascículos: 1.°, espinales, que son superficiales e internos; 2.°, transversos, que se insertan en las apófisis transversas y articulares y son internos y profundos; 3.°, costales, que son externos.

Relaciones. Superficialmente, con el glúteo medio, la fascia lumbodorsal, el dorsal ancho, los serratos dorsales, el serrato ventral y el complexo; profundamente, con el multífido, los intertransversos, los intercostales externos, los elevadores de las costillas, el ligamento de la nuca, y en el cuello, su congénere del lado opuesto.

Irrigación sanguínea. Arterias dorsal, cervical profunda, intercostales y lumbares.

Inervación. Ramas dorsales de los nervios torácicos y lumbares.

8.° **Multífido dorsal.** Es un largo músculo segmentario que se halla situado a lo largo de los lados de las apófisis espinosas de las vértebras desde el sacro hasta el cuello.

Origen. 1.° La porción lateral del sacro; 2.°, las apófisis articulares de las vértebras lumbares; 3.°, las apófisis transversas de las vértebras torácicas.

Inserción. Las apófisis espinosas de las dos primeras vértebras sacras y de las vértebras lumbares, torácicas y últimas cervicales.

Acción. Obrando con el del lado opuesto, es un extensor del raquis; obrando por separado, lo flexionan lateralmente.

Estructura. Está compuesto de una serie de manojos que se dirigen oblicuamente hacia delante y hacia arriba. Cada fascículo pasa por encima de varias vértebras para alcanzar su inserción. Los manojos de la porción posterior cruzan dos o tres vértebras y se insertan en los vértices de las apófisis espinosas. A partir de la duodécima vértebra torácica los manojos de la porción anterior presentan una dirección más horizontal y se insertan en los lados de las apófisis espinosas muy por debajo de sus vértices. Otra complicación consiste en la fusión de varios manojos en una inserción común.

Relaciones. Superficialmente, con el dorsal largo; profundamente, con las apófisis espinosas.

Irrigación sanguínea. Arterias intercostales y lumbares.

Inervación. Ramas dorsales de los nervios torácicos y lumbares.

9.° **Intertransversos lumbares.** Son estratos musculares y tendinosos que ocupan los espacios existentes entre las apófisis transversas de las vértebras lumbares, con excepción de la quinta y la sexta.

Acción. Contribuyen a flexionar los lomos lateralmente o a hacer rígida la región.

Relaciones. Superficialmente, con el dorsal largo; profundamente, con el cuadrado de los lomos.

Irrigación sanguínea. A. lumbares.

Inervación. Nervios lumbares.

FASCIA Y MUSCULOS DE LA COLA

Los músculos caudales están envueltos en la fuerte *fascia coccígea,* que se continúa por delante con la fascia glútea y se fusiona con el ligamento lateral sacroilíaco. En la raíz de la cola está aquélla flojamente unida a los músculos subyacentes, pero más hacia atrás se adhiere íntimamente a ellos. De su cara profunda se desprenden tabiques que pasan entre los músculos para insertarse en las vértebras.

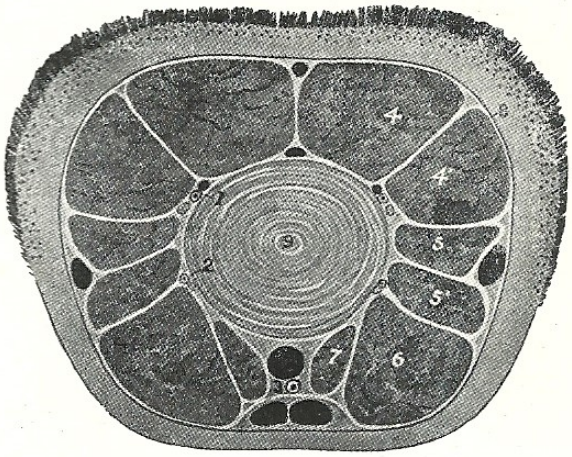

Fig. 271. Sección transversal de la cola del caballo.

1, 2, ramas de los vasos y nervio coccígeos laterales; 3, arteria coccígea media; 4, sacrococcígeo dorsal; 4', sacrococcígeo externo; 5, 5', intertransversos; 6, sacrococcígeo ventral; 7, rectococcígeo; 8, fascia coccígea; 9, fibrocartílago entre la cuarta y la quinta vértebras coccígeas. Las venas están señaladas en negro.

1.° **Coccígeo.** Es un músculo plano, triangular, situado principalmente entre el ligamento sacrociático y el recto.

Origen. La cara pelviana del ligamento sacrociático cerca de la espina ciática.

Inserción. Las primeras cuatro vértebras coccígeas y la fascia coccígea.

Acción. Obrando conjuntamente los de ambos lados, deprimen (flexionan) la cola, comprimiéndola contra el perineo; obrando el de un solo lado, deprime e inclina la cola hacia el mismo lado.

Estructura. El origen del músculo es aponeurótico. Al volverse carnoso sus fibras se dirigen hacia arriba y atrás y se dividen en dos capas. La capa externa se inserta en las vértebras, la interna en la fascia; incluidos entre las dos capas se hallan los músculos intertransversos. Cuando la cola está levantada, los bordes ventrales de los músculos producen un relieve bien marcado a cada lado del ano.

Relaciones. Por fuera, con el ligamento sacrociático y el semimembranoso; por dentro, con el recto y el músculo sacrococcígeo ventral. La arteria pudenda interna cruza el origen del músculo.

2.° **Sacrococcígeo dorsal.** Este músculo se halla a lo largo de la superficie dorsal interna de la cola en contacto con su compañero del lado opuesto.

Origen. Las tres últimas apófisis espinosas del sacro y algunas de las apófisis espinosas de las vértebras coccígeas.

Inserción. La cara dorsal de las vértebras coccígeas.

Acción. Obrando los dos, elevan (extienden) la cola; obrando el de un solo lado, la eleva y la inclina lateralmente.

Estructura. El músculo tiene un robusto vientre redondeado. Se inserta por medio de pequeños tendones que se fusionan con los del músculo siguiente.

Relaciones. Superficialmente, con la fascia coccígea; por dentro, con el del lado opuesto; por fuera, con el sacrococcígeo lateral; profundamente, con las vértebras.

3.° **Sacrococcígeo lateral.** Este músculo se halla inmediatamente por fuera del precedente.

Origen. Los lados de las apófisis espinosas del sacro, con el multífido y las apófisis transversas de las vértebras sacras y coccígeas.

Inserción. La cara lateral de las vértebras coccígeas, exceptuando las cuatro primeras.

Acción. Obrando con el del lado opuesto, contribuye a la acción del músculo precedente, es decir, eleva la cola; al contraerse el de un solo lado, inclina la cola hacia este lado.

Estructura. Este músculo parece ser una continuación del multífido dorsal. El