tado se halla colocado casi completamente en el interior de la órbita (fig. 692). Se origina en la cresta pterigoides, se dirige hacia delante por encima del músculo recto ocular superior y por debajo de la glándula lagrimal y termina por un delgado tendón en el párpado inferior.

Acción. Elevar el párpado inferior.

Irrigación sanguínea. Arteria oftálmica.

Inervación. Nervio motor ocular.

Músculos de la mandíbula

Los músculos de este grupo son en número de seis en el caballo. Sus puntos de origen se hallan en el maxilar superior y en el cráneo, y todos ellos terminan insertándose en el maxilar inferior.

1.° **Masetero.** Este músculo se extiende desde el arco cigomático y la cresta facial a la porción ancha de la rama de la mandíbula. Su contorno es semielíptico.

Origen. Por un fuerte tendón en el arco cigomático y la cresta facial.

Inserción. La cara lateral de la porción ancha de la rama de la mandíbula.

Acción. Su acción consiste en provocar la aproximación de las quijadas. Cuando actúa el de un solo lado, la quijada inferior se dirige hacia el lado en que se contrae el músculo.

Estructura. La cara superficial del músculo está cubierta en su parte superior por una aponeurosis fuerte y brillante, y numerosas intersecciones tendinosas dividen parcialmente el músculo en capas. Las fibras de la capa superficial se originan sólo en el malar y en el maxilar superior y divergen ligeramente hacia su inserción, que se halla en el borde ventral grueso del maxilar inferior. Las fibras de la capa profunda proceden de toda el área de origen y pasan en línea recta al borde de la mandíbula; hay que notar que una pequeña porción, en la proximidad de la articulación temporomandibular, no está cubierta por la capa superficial. Las dos capas se separan sólo por arriba y por atrás; en los demás sitios están fusionadas.

Relaciones. Superficialmente, con la piel y el músculo cutáneo, la glándula parotídea, los vasos facial transverso y masetérico, y el nervio facial, profundamente, con el ramo de la mandíbula, el buccinador y el depresor del labio inferior, las glándulas bucales superiores, los vasos y el nervio buccinadores y la vena refleja que se une con la vena facial en el borde anterior del músculo. Los vasos faciales y el conducto parotídeo corren a lo largo del borde anterior del músculo; el conducto, sin embargo, se inclina hacia delante aproximadamente hacia el centro del borde y abandona el músculo.

Irrigación sanguínea. Arterias facial transversa y masetérica.

Inervación. Nervio mandibular.

2.° **Temporal.** Este músculo ocupa la fosa temporal.

Origen. La porción rugosa de la fosa temporal y la cresta que la limita.

Inserción. La apófisis coronoides de la mandíbula, que resulta envuelta por el músculo.

Acción. Principalmente elevar la quijada inferior, actuando en conjunción con los músculos masetero y pterigoideo interno.

Estructura. La superficie del músculo está cubierta con una aponeurosis brillante y en el interior de su sustancia se encuentran fuertes intersecciones tendinosas. El borde interno del músculo es muy delgado; pero como las fibras convergen hacia la pequeña área de inserción, el músculo alcanza aquí un grosor de unos 2,5 centímetros. Se fusiona en parte con el masetero.

Relaciones. Superficialmente, con el cartílago escutiforme, los músculos anteriores del oído externo y la grasa auricular y orbitaria; profundamente, con la fosa temporal y los vasos y nervios temporales profundos.

Irrigación sanguínea. Arterias temporales superficial y profunda y arteria meníngea posterior.

Inervación. Nervio mandibular.

3.° **Pterigoideo medial o interno** (1). Este músculo ocupa en la cara medial de la rama de la mandíbula una

(1) Conocido también con los nombres de pterigoideo mayor y de maxilar interno. *(N. del T.)*

posición similar a la que ocupa el masetero en la cara lateral.

Origen. La cresta formada por la apófisis pterigoides del esfenoides y el hueso palatino.

Inserción. La cara interna cóncava de la porción ancha de la rama de la mandíbula y el labio medial del borde ventral.

Acción. Obrando a la vez los de ambos lados, elevan la mandíbula inferior; obrando el de un solo lado, produce un movimiento lateral de la mandíbula.

los vasos maxilares externos, los nervios craneales noveno y duodécimo, la glándula salival mandibular, los conductos mandibular y parotídeo y los ganglios linfáticos mandibulares y faríngeos.

Irrigación sanguínea. Irrigan este músculo las arterias maxilar interna, masetérica y alveolar inferior.

Inervación. Nervio mandibular.

4.° **Pterigoideo lateral externo** (1). Este músculo es mucho más pequeño que

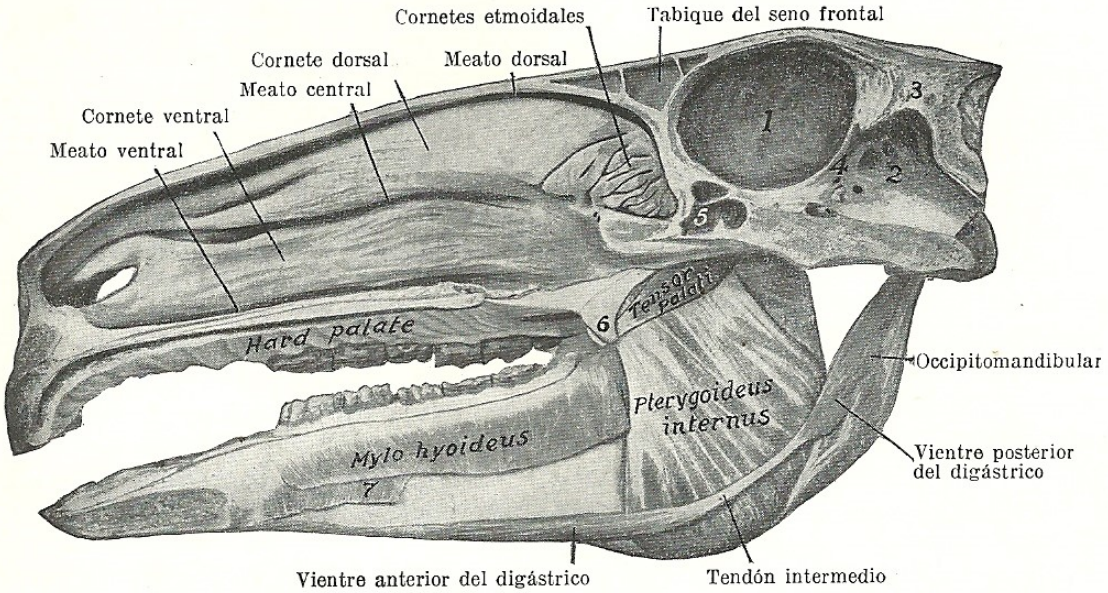

Fig. 264. Corte sagital de la cabeza del caballo mostrando la región pterigomandibular profunda y las cavidades nasal y craneal.

1, compartimiento cerebral de la cavidad craneal; 2, compartimiento cerebeloso de la misma; 3, tentórium ósseum; 4, tienda del cerebelo; 5, seno esfenoidal; 6, apófisis ganchosa del tendón pterigoideo del tensor del paladar seccionado un poco por delante del borde anterior de la apófisis; 7, milogloso. La membrana mucosa olfatoria está sombreada.

Estructura. Este músculo puede dividirse en dos partes. La principal es medial, y la mayor parte de sus fibras presentan dirección vertical; contiene mucho tejido tendinoso (tabiques). La porción pequeña es lateral con relación a la anterior, y sus fibras se dirigen directamente hacia abajo y atrás.

Relaciones. Lateralmente, con la rama de la mandíbula, el músculo pterigoideo externo, los vasos y nervio alveolares inferiores y los nervios lingual y milohioideo; medialmente, con el asta mayor del hioides, la faringe, la laringe, los músculos tensores del paladar, milohioideo, digástrico y estilohioideo, el fondo de saco gutural,

el precedente y está situado lateralmente a su porción superior.

Origen. La cara lateral de la apófisis pterigoides del esfenoides.

Inserción. La cara medial del cuello y la parte medial del borde anterior del cóndilo de la mandíbula y su disco articular.

Acción. Obrando simultáneamente con el del lado opuesto, dirige la quijada inferior hacia delante; obrando el de un solo lado, mueve la quijada hacia el lado opuesto a aquel en que el músculo se contrae. Esta última acción es debida al hecho de

(1) Conocido también con el nombre de pterigoideo menor. *(N. del T.)*

que el punto de origen de este músculo se halla más próximo al plano medio que el punto de inserción.

Estructura. Este músculo es casi enteramente carnoso y la dirección de sus fibras es casi longitudinal. Algunas se insertan en el borde del disco articular.

Relaciones. Por fuera, con la articulación temporomandibular y el músculo temporal; por dentro, con los músculos pterigoideo interno y tensor del paladar. La arteria maxilar interna cruza la cara ventral del músculo y se introduce entre este músculo y el tensor del paladar. El nervio mandibular se halla situado en la cara ventral y el nervio buccinador perfora el origen del músculo.

Irrigación sanguínea. Arterias maxilar interna y alveolar inferior.

Inervación. Nervio mandibular.

5.° **Occipitomandibular.** Es un músculo corto, fusiforme, que se extiende desde la apófisis paramastoides del occipital al borde posterior del maxilar inferior; está cubierto por la glándula parótida.

Origen. La apófisis paramastoides del occipital por una inserción común con el vientre posterior del digástrico.

Inserción. El borde posterior de la rama de la mandíbula.

Acción. Deprime la quijada inferior y abre la boca.

Estructura. Este músculo contiene gran cantidad de tejido tendinoso. Se fusiona con el vientre posterior del digástrico.

Relaciones. Superficialmente, con la glándula parótida, el tendón del esternocefálico y la expansión fibrosa que lo pone en conexión con el tendón del braquiocefálico; profundamente, con el fondo de saco gutural, la arteria carótida externa, los nervios glosofaríngeo e hipogloso, la faringe y la glándula salival mandibular.

Irrigación sanguínea. Arteria carótida externa.

Inervación. Nervio facial.

6.° **Digástrico.** Este músculo se compone de dos vientres fusiformes y aplanados, unidos por un tendón cilíndrico.

Origen. En la apófisis paramastoides del occipital, en común con el músculo precedente.

Inserción. La cara medial del borde ventral de la parte gruesa de la rama de la mandíbula.

Acción. Contribuye a deprimir la quijada inferior y abrir la boca. Si la mandíbula está fija y los dos vientres se contraen, se levanta el hueso hioides y la base de la lengua, como en el primer tiempo de la deglución.

Estructura. El vientre posterior presenta el aspecto de una rama desprendida de la cara medial del occipitomandibular. Se dirige hacia abajo y hacia delante y se continúa con un pequeño tendón redondeado. Este último perfora el tendón de inserción del estilohioideo y está provisto de una *vaina sinovial.* El vientre anterior es mayor y termina por delgados haces tendinosos.

Relaciones. El vientre posterior posee prácticamente las mismas relaciones que el occipitomandibular. El tendón intermedio está en contacto por fuera con el músculo pterigoideo interno, la glándula y el conducto mandibulares y la arteria maxilar externa. El vientre anterior se halla en el espacio mandibular entre la rama de la mandíbula y el músculo milohioideo; los vasos sublinguales pasan a lo largo de su borde dorsal.

Irrigación sanguínea. Arterias carótida externa y sublingual.

Inervación. Nervios facial y mandibular.

Músculos hioideos

Este grupo consta de ocho músculos de los que sólo uno, el hioideo transverso, es impar.

1.° **Milohioideo.** Este músculo, junto con el del lado opuesto, forma, entre las ramas de la mandíbula, una especie de honda que sirve de sostén a la lengua.

Origen. La cara interna del borde alveolar de la mandíbula.

Inserción. 1.° Un rafe fibroso central que se extiende desde la sínfisis mandibular hasta el hueso hioides; 2.°, la apófisis lingual, cuerpo y asta tiroidea del hioides.

Estructura. Consiste cada músculo en una delgada lámina curva principalmente carnosa y más gruesa por la parte poste-