con el braquiocefálico (en parte) y con la vena yugular. Algunos haces se extienden por encima de la rama carotídea y en algunos animales, en que está muy desarrollado, se continúa con el cutáneo facial.

La porción omobraquial, *músculo cutáneo omobraquial,* cubre la cara externa del hombro y del brazo. Sus fibras empiezan en la espina de la escápula y se extienden hasta la porción proximal del antebrazo. La mayor parte de sus fibras son verticales, pero hacia atrás se vuelven oblicuas y se continúan con la porción abdominal.

La porción abdominal, *músculo cutáneo del tronco,* cubre una gran parte del cuerpo por detrás del hombro y el brazo. Sus fibras son en gran parte longitudinales. Se continúa por delante con la porción omobraquial. Un delgado tendón procedente del mismo se dirige hacia delante con el músculo pectoral profundo posterior para insertarse a la tuberosidad medial del húmero y se fusiona también con el tendón del dorsal ancho (fig. 566). Posteriormente forma un pliegue que, cubierto por la piel, constituye el pliegue de la ijada y termina en la fascia que cubre la articulación femorotibiorrotuliana. Dorsalmente la parte más elevada del músculo se halla aproximadamente en el centro de la espalda, separada sólo unos 5 centímetros de la línea media. Desde aquí el borde dorsal desciende hacia el pliegue de la ijada. Ventralmente los dos músculos están separados en la región umbilical, hallándose a una distancia aproximadamente equivalente a la anchura de la palma de la mano. Más hacia delante divergen, de modo que cubren el músculo pectoral profundo posterior sólo en una pequeña extensión. Aquí el músculo cutáneo adhiere íntimamente al pectoral y contiene la vena torácica externa. Hacia atrás divergen igualmente hacia el pliegue de la ijada. El músculo adhiere en general íntimamente a la piel y su contracción encoge ésta, desembarazándola de insectos o de otros agentes irritantes.

FASCIAS Y MUSCULOS DE LA CABEZA

Los músculos de la cabeza pueden ser divididos en tres grupos: 1.°, músculos superficiales, incluyendo el músculo cutáneo y los de los labios, mejillas, orificios de la nariz, párpados y oído externo; 2.°, músculos de la órbita; 3.°, músculos de la mandíbula; 4.°, músculos hioideos.

La *fascia superficial* forma una capa casi continua, pero muy parca alrededor de los orificios naturales. Contiene cierto número de músculos superficiales delgados, de modo que hay que proceder con sumo cuidado al quitar la piel. Sobre los huesos nasal y frontal la fascia se une con el periostio.

La *fascia profunda* es de interés especial en tres regiones. La *fascia temporal* cubre el músculo temporal y se inserta medialmente en las crestas parietal y frontal y lateralmente en el arco cigomático. La *fascia bucal* cubre el músculo buccinador y la parte libre de la cara externa de la rama de la mandíbula. Se inserta en la cresta facial, y posteriormente forma una cinta (rafe pterigomandibular) que se extiende desde la apófisis ganchosa del hueso pterigoides a la mandíbula por detrás del último molar. Se continúa directamente con la *fascia faríngea,* que se inserta en las astas mayores y en las astas tiroideas del hioides y en el cartílago tiroides de la laringe; cubre las paredes laterales de la faringe y se une dorsalmente con el rafe medio de los músculos constrictores de esta última.

Cutáneo facial. Ha sido ya descrito (página 238).

Músculos de los labios y las mejillas

1.° **Orbicular de la boca** (1). Es el músculo esfinteriano de la boca; se continúa con los otros músculos que convergen a los labios. Se halla situado entre la piel y la membrana mucosa de los labios y adhiere íntimamente a la primera. La mayor parte de las fibras siguen una dirección paralela a los bordes libres de los labios y no se insertan directamente en el esqueleto.

Acción. Cierra los labios.

(1) Llamado también orbicular de los labios. *(Nota del Traductor.)*

Irrigación sanguínea. Arterias palatolabial, facial y mentoniana.

Inervación. Nervio facial.

2.° **Elevador nasolabial** (1). Este delgado músculo se halla situado directamente debajo de la piel y sobre todo en la cara externa de la región nasal.

Origen. Los huesos frontal y nasal.

Insercion. 1.°, el labio superior y el ala lateral de la nariz; 2.°, la comisura de los labios.

Acción. 1.°, elevar el labio superior y la comisura; 2.°, dilatar los orificios de la nariz.



Fig. 261. Músculos de la cabeza del caballo vistos lateralmente. Se ha quitado el músculo cutáneo.

a, elevador propio del labio superior; *b*, elevador nasolabial; *c*, braquiocefálico; *d*, esternocefálico; *d'*, tendón de *d*; *e*, omohioideo; *f*, dilatador lateral de la nariz; *g*, cigomático; *h*, buccinador; *i*, depresor del labio inferior; *k*, orbicular de la boca; *l*, nasal lateral, porción dorsal; *m*, masetero; *n*, parotidoauricular; *o*, cigomaticoauricular; *p*, interescutular; *p'*, frontoescutular, porción temporal; *q*, cervicoauricular profundo mayor; *r*, cervicoauricular superficial; *s*, oblicuo anterior de la cabeza; *t*, esplenio; *v*, occipitomandibular; *y*, tendón mastoideo del braquiocefálico; 2, 3, bordes posterior y anterior del oído externo; 8, cartílago escutiforme; 9, arco cigomático; 10, grasa orbitaria; 18, articulación temporomandibular; 27, cresta facial; 30', ángulo de la mandíbula; 37, vena maxilar externa; 38, vena yugular; 39, vena facial; 40, conducto parotídeo; 41, vena transversal facial; 42, vena masetérica; 43, nervio facial; 44, glándula parotídea; 45, barba; *x*, ala del atlas. Por un error se ha dibujado la rama superior del nervio facial cruzando el músculo cigomático por encima en lugar de cruzarlo por debajo.
(Según Ellenberger-Baum, *Anat. für Künstler.*)

Estructura. El músculo se origina por una delgada aponeurosis. El vientre es también delgado y se divide en dos ramas, entre las que pasa el dilatador externo de los orificios nasales. La rama dorsal

(1) Llamado también subnasolabial. *(N. del T.)*

alcanza el agujero de la nariz y el labio superior, uniéndose con el dilatador externo; la rama ventral es mucho más pequeña y se une en la comisura labial con el orbicular y el buccinador.

Relaciones. Superficialmente, con la piel, fascia y dilatador externo (en parte); profundamente, con el elevador propio del labio superior, el dilatador lateral (en parte); el buccinador, las ramas de los nervios y vasos faciales y con la arteria y el nervio infraorbitarios.

Irrigación sanguínea. Arterias facial y palatolabial.

Inervación. Nervio facial.

3.° **Elevador propio del labio superior** (1). Se halla situado en la parte dorsolateral de la cara, cubierto en parte por el músculo precedente.

Origen. Los huesos lagrimal, malar y maxilar en su punto de unión.

Inserción. El labio superior por un tendón común con el del lado opuesto.

Acción. Obra conjuntamente con el del lado opuesto para elevar el labio superior. Esta acción, llevada a su grado más extremo, da por resultado el ranversamiento del labio. Cuando obra el de un solo lado, se eleva hacia arriba el lado correspondiente del labio.

Estructura. El músculo se origina por un corto y delgado tendón. El vientre es al principio aplanado, pero se vuelve más grueso y más estrecho, siendo su forma finalmente cónica por encima del divertículo nasal, para terminar en un tendón. Los tendones de los dos músculos se unen por encima de los cartílagos alares de los agujeros nasales, formando una expansión que se ensancha por la sustancia del labio superior (2).

Relaciones. Superficialmente, con la piel, el elevador nasolabial y los vasos del ángulo del ojo; profundamente, el nasal lateral, el transverso de la nariz y la arteria y nervio infraorbitarios.

Irrigación sanguínea. Arteria facial.

Inervación. Nervio facial.

4.° **Cigomático** (3). Este músculo, muy delgado, se halla situado inmediatamente por debajo de la piel de las mejillas.

Origen. En la fascia que cubre el músculo masetero por debajo de la cresta facial.

Inserción. La comisura de los labios, mezclándose con el buccinador.

Acción. Retraer y levantar el ángulo de la boca.

Estructura. Carnosa, con un delgado origen aponeurótico.

Relaciones. Superficialmente, con la piel; profundamente, con el buccinador.

Irrigación sanguínea. Arteria facial.

Inervación. Nervio facial.

5.° **Incisivo superior** (4). Este músculo se halla debajo de la membrana mucosa del labio superior.

Origen. El borde alveolar del premaxilar desde el segundo incisivo hasta el primer molar.

Inserción. El labio superior.

Acción. Depresor del labio superior.

6.° **Incisivo inferior** (5). Está dispuesto en el labio inferior de la misma manera que el precedente en el labio superior.

Origen. El borde alveolar de la mandíbula desde el segundo incisivo hasta un punto situado en las inmediaciones del primer molar.

Inserción. La piel del labio inferior y la prominencia de la barba.

Acción. Elevar el labio inferior. Estos dos músculos aproximan ambos labios, concurriendo con el orbicular a la aprehensión de los alimentos.

7.° **Mentoniano.** Está situado en la eminencia de la barba. Sus fibras se originan a cada lado del cuerpo de la mandíbula y se insertan en la piel de la

(1) Llamado también músculo submaxilolabial. *(N. del T.)*

(2) En algunos casos raros se desprende una rama del borde ventral de este músculo. Se dirige hacia delante y termina en el tejido subcutáneo en la extremidad posterior del divertículo de la nariz.

(3) Conocido también con los nombres de gran cigomático y de cigomatolabial. *(N. del T.)*

(4) Llamado también orbicular de los párpados. *(N. del T.)*

(5) Llamado también superciliar. *(N. del T.)*

barba. Está mezclado con grasa y hebras de tejido conjuntivo, en el que se hallan empotradas las raíces de los pelos táctiles. Levanta y arruga la piel en que se inserta.

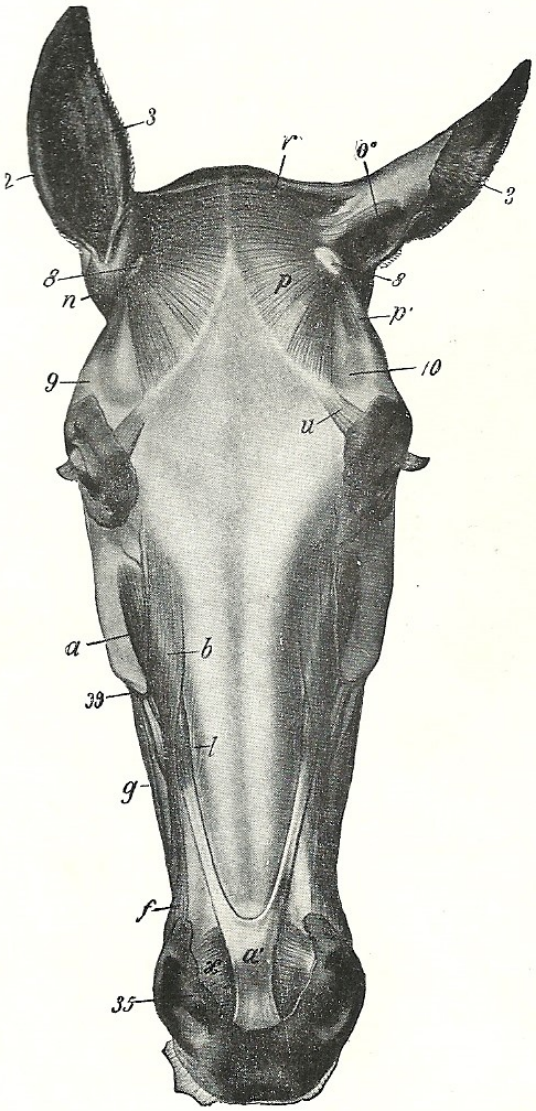

Fig. 262. Músculos de la cabeza del caballo vistos dorsalmente. Se ha quitado el músculo cutáneo.

a, elevador propio del labio superior; *a'*, tendón común de *a* con el músculo del lado opuesto; *b*, elevador nasolabial; *f*, dilatador lateral de la nariz; *g*, cigomático; *l*, lateral de la nariz; *n*, parotidoauricular; *o''*, escutuloauricular superficial superior; *p*, interescutular; *p'*, frontoescutular, porción temporal; *r*, cervicoauricular superficial; *u*, coarrugador superciliar; *x*, transverso de la nariz; 2, 3, bordes posterior y anterior del oído externo; 8, cartílago escutiforme; 9, arco cigomático; 10, depresión supraorbitaria; 35, ala medial de la nariz, conteniendo la lámina del cartílago alar; 39, vena facial. (Según Ellenberger-Baum, *Anat. für Künstler.*)

8.° **Depresor del labio inferior.** Este músculo se halla en la cara externa de la rama de la mandíbula a lo largo del borde ventral del buccinador.

Origen. El borde alveolar de la mandíbula, cerca de la apófisis coronoides, y la tuberosidad maxilar, conjuntamente con el buccinador.

Inserción. El labio inferior.

Acción. Deprimir y retraer el labio inferior.

Estructura. El tendón de origen y el vientre están fusionados con el buccinador hasta la proximidad del primer molar. Desde este punto hacia delante el vientre es distinto y redondeado, terminando en un tendón que se extiende por el labio inferior, uniéndose con el orbicular y con el músculo del lado opuesto.

Relaciones. Superficialmente, con la piel, el masetero, los vasos faciales y el conducto parotídeo; profundamente, con la mandíbula y la arteria labial inferior.

Irrigación sanguínea. Arteria facial.

Inervación. Nervio facial.

9.° **Buccinador.** Este músculo se halla en la pared lateral de la boca, extendiéndose desde el ángulo de la misma hasta la tuberosidad maxilar.

Origen. La cara lateral del maxilar por encima del espacio interalveolar y de los molares; el borde alveolar de la mandíbula en el espacio interalveolar y también posteriormente el punto en que tuerce hacia arriba hacia la apófisis coronoides; el rafe pterigomandibular.

Inserción. El ángulo de la boca, uniéndose con el orbicular de los labios.

Acción. Aplana las mejillas, rechazando así los alimentos contra los dientes; también retrae el ángulo de la boca.

Estructura. Pueden reconocerse en este músculo dos capas. La *capa superficial* (porción bucal) se extiende desde el ángulo de la boca hasta el masetero. Es incompletamente penniforme, presentando un rafe longitudinal en el que convergen la mayor parte de las fibras musculares. Las fibras superiores se dirigen principalmente hacia abajo y atrás; las inferiores, hacia arriba y atrás. La *capa profunda* (porción molar) consta principalmente de fibras longitudinales. Se une en parte con la capa superficial del orbicular; presenta por detrás una pequeña inserción tendinosa en

la apófisis coronoides, y se une ventralmente con el depresor de los labios inferiores.

Relaciones. Superficialmente, con la piel y la fascia, el cigomático, el elevador nasolabial, el dilatador externo de las ventanas de la nariz, las glándulas bucales superiores, el conducto parotídeo, los vasos faciales y las ramas del nervio facial; profundamente, con la membrana mucosa de la boca y las glándulas bucales inferiores.

Irrigación sanguínea. Arterias facial y buccinadora.

Inervación. Nervio facial.

Músculos de las ventanas de la nariz

1.° **Elevador nasolabial.** Este músculo ha sido ya descrito (pág. 240).

2.° **Dilatador lateral de la nariz.** Este músculo delgado, triangular, se halla situado en la región nasal externa y pasa entre las dos ramas del elevador nasolabial.

Origen. El maxilar, muy cerca de la extremidad anterior de la cresta facial.

Inserción. El ala lateral de la nariz.

Acción. Dilatar las venas de la nariz.

Estructura. Este músculo tiene un tendón de origen plano, pasa entre las dos ramas del elevador nasolabial y se extiende por el ala lateral de la nariz. Las fibras inferiores se unen con el orbicular de la boca.

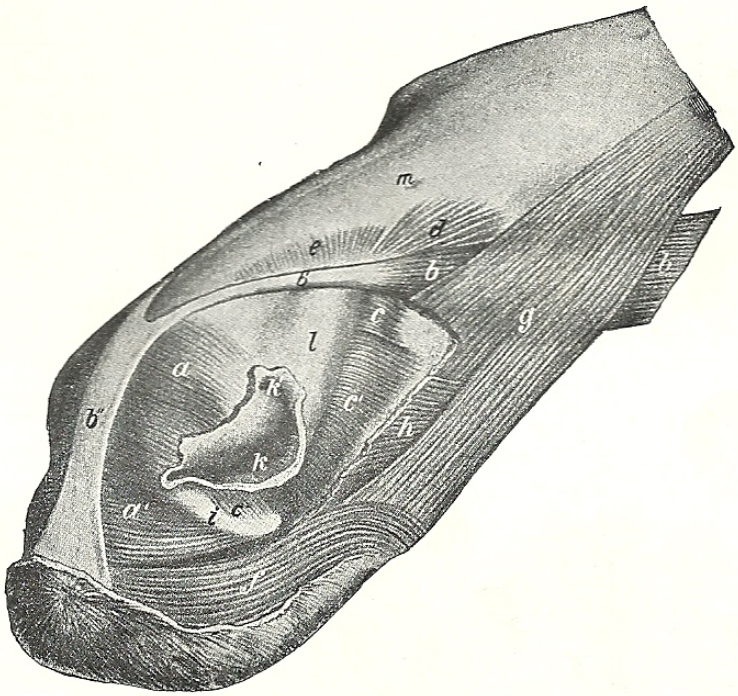

Fig. 263. Músculos de la nariz y del labio superior del caballo.

a, a', transverso de la nariz; *b*, elevador propio del labio superior; *b'*, tendón de *b*; *b''*, tendón común de los dos elevadores del labio superior; *c, c', c'', d*, porción ventral del lateral de la nariz; *e*, porción dorsal del lateral de la nariz; *f*, orbicular de la boca; *g*, elevador nasolabial, una porción del cual ha sido quitada; *h*, dilatador lateral de la nariz (del que se ha quitado la porción terminal); *i*, asta del cartílago alar; *k*, agujero de la nariz; *k'*, comisura superior del agujero de la nariz; *l*, divertículo nasal; *m*, hueso de la nariz. (Según Ellenberger-Baum, *Top. Anat. d. Pferdes.*)

Relaciones. Superficialmente, con la piel, la fascia y la rama labial del elevador nasolabial; profundamente, con el maxilar y con la rama nasal del elevador nasolabial.

Irrigación sanguínea. Arteria facial.

Inervación. Nervio facial.

3.° **Transverso de la nariz.** Es un músculo impar, cuadrilátero, que se halla entre los agujeros de la nariz. Consta de dos capas.

Inserciones. La capa superficial, en las caras superficiales de las láminas de los cartílagos alares; la capa profunda, en los