vientre es fusiforme y recibe fascículos de refuerzo de las apófisis transversas del sacro. Se continúa con manojos de tendones, de los que cuatro son paralelos.

Relaciones. Superficialmente, con el ligamento sacroilíaco lateral y la fascia coccígea; dorsalmente, con el sacrococcígeo dorsal; ventralmente, con los intertransversos; profundamente, con las vértebras y una rama de la arteria coccígea lateral y la vena y el nervio que la acompañan.

4.° **Intertransversos caudales.** Estos consisten en manojos musculares que están situados a los lados de la cola, entre el músculo precedente y el sacrococcígeo ventral. Empiezan en el borde lateral del sacro y ocupan los espacios existentes entre las apófisis transversas en las que se insertan. No obstante, su disposición no es estrictamente segmentaria.

Acción. Obrando simultáneamente, fijan las vértebras coccígeas; obrando aisladamente, contribuyen a la flexión lateral.

5.° **Sacrococcígeo ventral.** Este músculo se halla situado en la cara ventral del sacro y cóccix. Está compuesto de dos partes, descritas por Bourgelat y los anatomistas alemanes como músculos separados.

a) La *parte lateral* es la más voluminosa. Se origina en la parte lateral de la cara ventral del sacro, por delante, aproximadamente a nivel del tercer agujero, y se inserta en las apófisis transversas y la cara ventral de las vértebras coccígeas.

b) La *parte medial* se origina en la cara ventral del sacro por dentro del músculo precedente y en las ocho primeras vértebras coccígeas, y se inserta en las caras ventrales de las vértebras coccígeas.

Acción. Obrando con el del lado opuesto, flexiona la cola; obrando aisladamente, la inclina a un lado.

Estructura. La porción lateral tiene un vientre algo comprimido y recibe manojos de las apófisis transversas de las vértebras coccígeas. La porción medial es mucho más pequeña y corta que la lateral, alcanzando sólo aproximadamente hasta la mitad de la cola.

Relaciones. Ventralmente, con las fascias pelviana y coccígea; dorsalmente, con el sacro, las vértebras coccígeas y los músculos intertransversos; lateralmente, con el ligamento sacrociático, el coccígeo y la fascia coccígea; por dentro, con el del lado opuesto, el rectococcígeo y los vasos coccígeos medios. Entre la división lateral del músculo y los intertransversos se hallan ramas de los vasos y nervios coccígeos laterales.

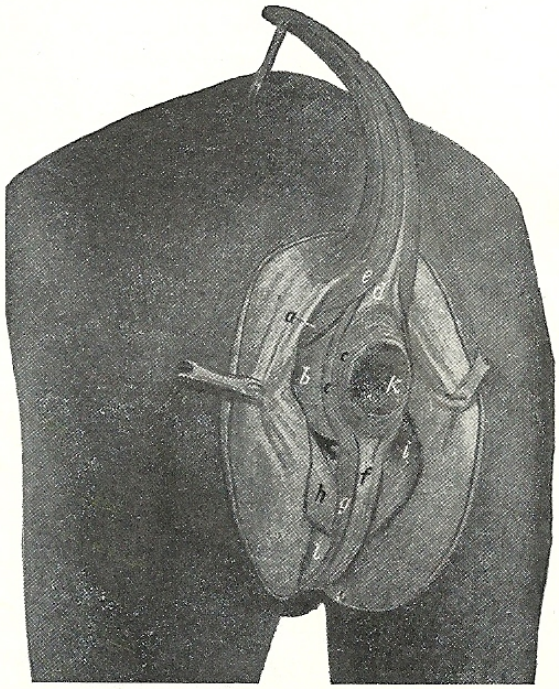

Fig. 272. Músculos del perineo del caballo.
a, coccígeo; *b*, retractor del ano; *c*, *c'*, esfínter externo del ano; *d*, rectococcígeo; *e*, sacrococcígeo ventral lateral; *f*, retractor del pene; *g*, bulbocavernoso; *h*, isquiocavernoso; *i*, arteria pudenda interna; *k*, ano; *l*, pene.
(Ellenberger-Baum, *Top. Anat. d. Pferdes.*)

Irrigación. Arterias coccígeas medias y laterales.

Inervación. Nervios coccígeos.

MUSCULOS DEL TORAX

Son siete músculos o manojos musculares que se insertan en las vértebras torácicas, en las costillas y sus cartílagos y en el esternón. Son músculos respiratorios.

1.° **Elevadores de las costillas.** Consisten en una serie de músculos pequeños que ocupan y cubren las extremidades dorsales de los espacios intercostales.

Origen. Las apófisis transversas de las vértebras torácicas.

Inserción. Las caras y bordes anteriores de los extremos superiores de las costillas por detrás de su origen vertebral.

atrás y hacia fuera y se expansiona en su inserción. Algunas fibras pasan por encima de una costilla para insertarse en la siguiente. Al principio y al final de la serie estos músculos no pueden distinguirse de

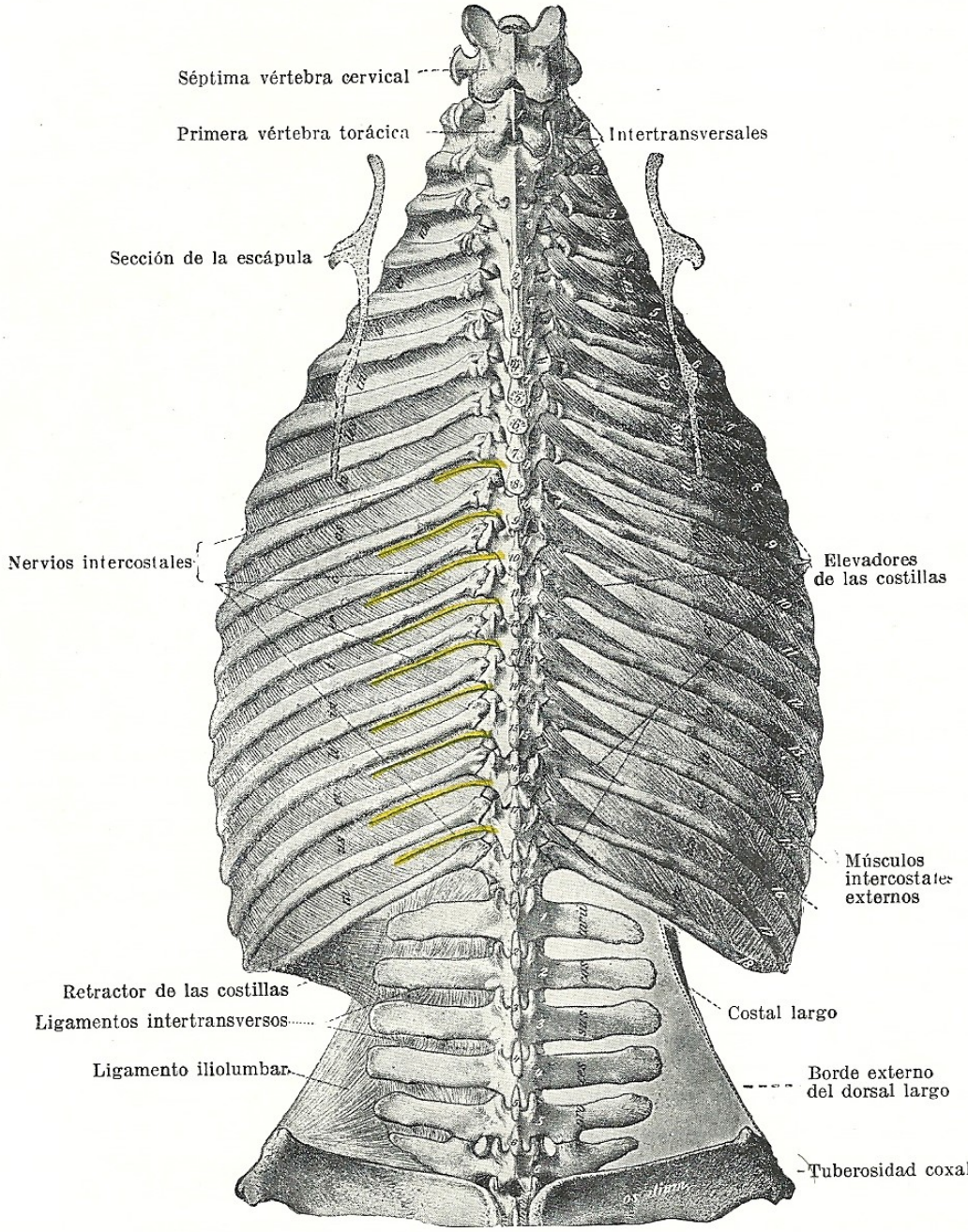

Fig. 273. Disección profunda de las regiones dorsal y lumbar del caballo, vistas dorsalmente. (Según Schmaltz, *Atlas d. Anat. d. Pferdes.*)

Acción. Dirigen las costillas hacia delante en la inspiración, o producen la rotación y la flexión lateral del raquis.

Estructura. Originándose por fibras tendinosas, cada músculo se dirige hacia

los intercostales externos, de los que en realidad constituyen sólo una parte especialmente desarrollada.

Relaciones. Superficialmente, con el dorso largo; profundamente, con las cos-

tillas, músculos intercostales internos y vasos y nervios intercostales.

Irrigación sanguínea. Arterias intercostales.

Inervación. Nervios intercostales.

2.° **Intercostales externos.** Cada uno de éstos ocupa un espacio intercostal, desde los elevadores hasta las extremidades esternales de las costillas. No ocupan los espacios intercartilaginosos.

Origen. Los bordes posteriores de las costillas.

Inserción. Los bordes anteriores y las caras externas de las costillas siguientes.

Acción. Dirigen las costillas hacia delante en la inspiración.

Estructura. Las fibras se dirigen hacia abajo y atrás. Presentan una cantidad considerable de tejido tendinoso. El grosor del músculo disminuye gradualmente hacia los extremos inferiores de los espacios.

Relaciones. Superficialmente, con el serrato ventral, dorsal ancho, serrato dorsal, dorsal largo, recto torácico, pectoral profundo, oblicuo abdominal externo y músculos cutáneos; profundamente, con los intercostales internos, y en la parte superior de los espacios, con los vasos y nervios intercostales.

Irrigación sanguínea. Arterias intercostales y torácica interna.

Inervación. Nervios intercostales.

3.° **Intercostales internos.** Se extienden por toda la longitud de los espacios intercostales, incluyendo su porción intercondral.

Origen. Los bordes anteriores de las costillas y sus cartílagos.

Inserción. Los bordes posteriores de las costillas y cartílagos precedentes.

Acción. Se afirma de ordinario que los músculos intercostales externos dirigen las costillas hacia delante en la inspiración, mientras que los internos realizan la acción opuesta. Pero al parecer actúan conjuntamente, como si su función principal fuese la de estrechar los espacios intercostales y evitar así que la pared sea impelida hacia fuera o hacia dentro durante la respiración.

Estructura. La dirección de las fibras es oblicua hacia abajo y hacia delante. Presentan una cantidad más pequeña de tejido tendinoso que los intercostales externos, y su grosor disminuye gradualmente hacia la región dorsal. En la porción superior de los espacios se encuentran a veces fibras que cruzan una costilla de una manera similar a la de los infracostales del hombre. Una delgada fascia separa en cada espacio los intercostales externos de los internos.

Relaciones. Superficialmente, con los elevadores de las costillas y los intercostales externos; profundamente, con la fascia endotorácica y la pleura, el transverso torácico, el diafragma, el transverso abdominal y los vasos torácicos internos y musculofrénicos. En la parte superior de los espacios intercostales los vasos y nervios intercostales se hallan situados entre los músculos intercostales internos y externos, pero debajo lo están principalmente en la cara profunda de los músculos internos.

Irrigación sanguínea. Arterias intercostales y torácica interna.

Inervación. Nervios intercostales.

Los músculos en conexión con los cartílagos costales se distinguen a veces como músculos intercartilaginosos; su dirección es similar a la de los músculos intercostales y cubren más o menos completamente los cartílagos de las costillas esternales. En las extremidades ventrales de algunos de los espacios intercostales existe una capa de músculo longitudinal.

4.° **Retractor de las costillas.** Es un pequeño músculo triangular situado detrás de la última costilla y cubierto principalmente por el serrato dorsal.

Origen. Las apófisis transversas de las tres o cuatro primeras vértebras lumbares por mediación de la fascia lumbar.

Inserción. El borde posterior de la última costilla.

Acción. Retraer la última costilla.

Estructura. El músculo se origina por una delgada aponeurosis. Sus fibras son paralelas a las del adyacente oblicuo interno.

Relaciones. Superficialmente, con el serrato dorsal y oblicuo externo; profundamente, con el transverso del abdomen.

Irrigación sanguínea. Arterias lumbares.

Inervación. Nervios lumbares.

5.° **Recto torácico.** Es un delgado músculo que se halla cubierto por los músculos pectorales profundos. Se dirige oblicuamente hacia atrás y abajo y cruza la parte inferior de los tres primeros espacios intercostales.

Origen. La cara lateral de la primera costilla, por debajo del escaleno.

Inserción. El cartílago de la cuarta costilla. La aponeurosis se une ordinariamente con la del recto del abdomen. Puede alcanzar en algunas ocasiones la quinta costilla o el esternón.

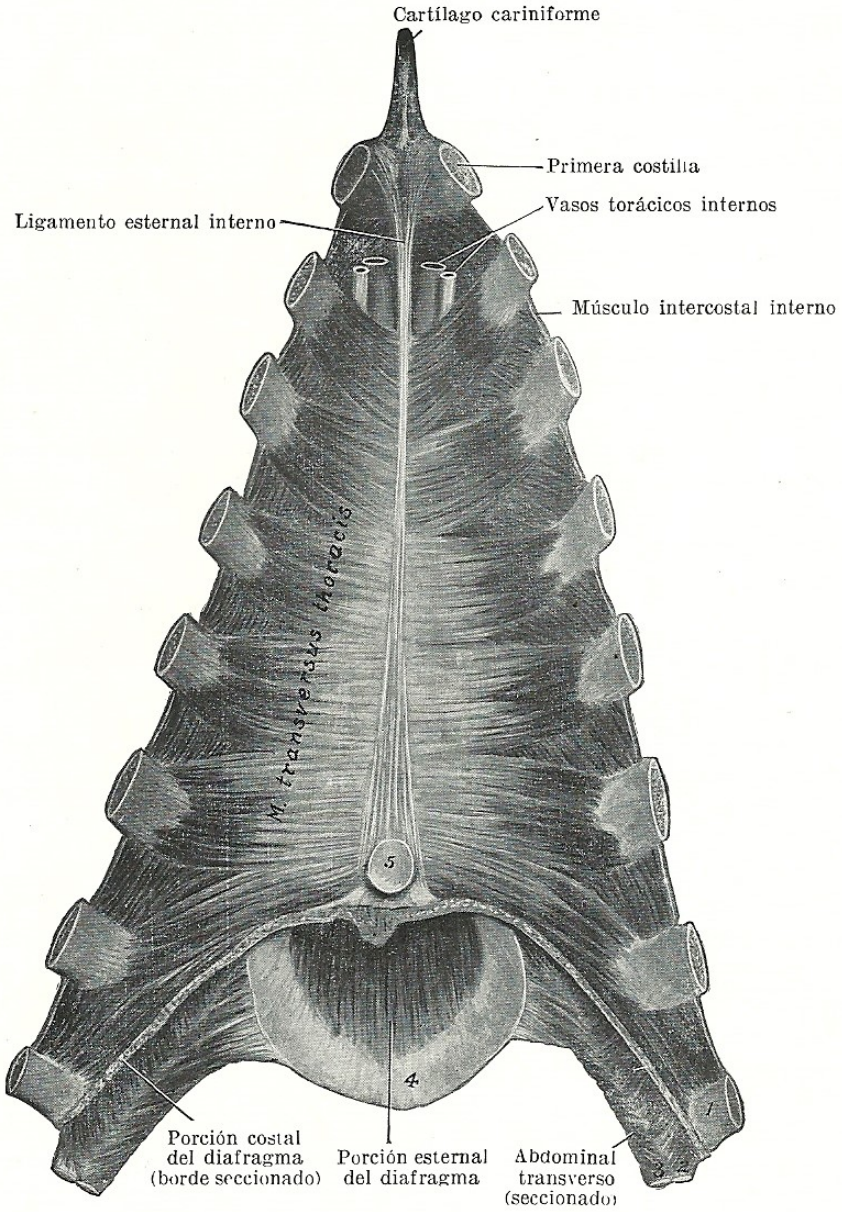

Fig. 274. Disección del suelo del tórax del caballo.

Las costillas han sido aserradas cerca de sus extremidades esternales y el diafragma y el transverso del abdomen han sido cortados en la proximidad de su inserción.

1, octava costilla; 2, 3, cartílagos de la novena y décima costillas; 4, cartílago xifoides; 5, vértice del pericardio.

Acción. Puede contribuir al acto inspiratorio o actuar conjuntamente con el recto del abdomen.

Relaciones. Superficialmente, con los músculos pectorales profundos; profundamente, con los músculos intercostales y las costillas.

Irrigación sanguínea. Arterias torácica interna y torácica externa.

Inervación. Nervios intercostales.

6.° **Transverso torácico.** Es un músculo plano situado en la cara torácica del esternón y en los cartílagos de las costillas esternales.

Origen. El ligamento esternal, donde se une con el del lado opuesto.

Inserción. Los cartílagos de las costillas, desde el segundo hasta el octavo inclusive, y las partes adyacentes de algunas costillas.

Acción. Dirige las costillas y los cartílagos costales hacia dentro y atrás, contribuyendo así a la espiración.

Estructura. Cada músculo tiene la forma de un triángulo escaleno, cuya base es el borde externo fuertemente dentellado. El músculo contiene gran cantidad de tejido tendinoso. Los manojos anteriores se dirigen hacia delante y hacia fuera; los posteriores, hacia atrás y hacia fuera.

Relaciones. Dorsalmente, con la fascia endotorácica y la pleura; ventralmente, con los cartílagos costales, los músculos intercostales internos y los vasos torácicos internos.

Irrigación sanguínea. Arteria torácica interna.

Inervación. Nervios intercostales.

7.° **Diafragma.** Es un ancho músculo impar que forma un tabique entre las cavidades torácica y abdominal (1). Su croquis tiene cierto parecido con un paipai. Tiene la forma de una cúpula comprimida lateralmente. En un corte medio se ve que presenta una dirección general hacia abajo y hacia delante desde las vértebras lumbares al cartílago xifoides. La cara torácica es fuertemente convexa y está cubierta por la pleura. La cara abdominal es profundamente cóncava y se halla cubierta en su mayor parte por el peritoneo. El músculo consta de un marco carnoso que puede ser subdividido en porción costal, porción esternal, una porción lumbar compuesta de dos pilares y un centro tendinoso.

Inserciones. 1.° *Porción costal:* los cartílagos de la octava, novena y décima costillas y, detrás de éstos, en las costillas a distancia creciente de su extremidad esternal.

2.° *Porción esternal:* la cara superior del cartílago xifoides.

3.° *Porción lumbar: a)* el *pilar derecho* se inserta en el ligamento longitudinal ventral y, por mediación de éste, en las cuatro o cinco primeras vértebras lumbares; *b)* el *pilar izquierdo* se inserta de una manera análoga en la primera y segunda vértebras lumbares.

Acción. Es el principal músculo de la inspiración y aumenta el diámetro longitudinal del tórax. La contracción produce una disminución general de la curvatura del diafragma. En la fase espiratoria la porción costal y los pilares se hallan casi enteramente situados sobre las paredes del cuerpo, de modo que las bases de los pulmones están en contacto casi exclusivamente con el centro tendinoso. En la inspiración ordinaria el marco carnoso se aleja de la pared del tórax, de modo que las bases de los pulmones se mueven hacia atrás hasta una línea casi paralela con los arcos costales y aproximadamente hasta 10 a 12 centímetros de este punto.

Sussdorf y otros afirman que el movimiento inspiratorio afecta al centro tendinoso mucho menos que a la parte carnosa y que los orificios de las venas cavas apenas se mueven, puesto que la vena cava posterior está firmemente unida a dicho orificio. Hay que notar, sin embargo, que la dirección de la porción torácica de la vena cava en la fase espiratoria es oblicua hacia arriba y hacia atrás. Por este motivo parecería que no existe razón anatómica que explique por qué el diafragma no se mueve en conjunto, al menos en la inspiración ordinaria; el examen de sujetos indurados por medio del formol en los que el diafragma parece fijado en la fase inspiratoria indica que las cosas suceden realmente de este modo.

Estructura. La *porción costal* consiste en una serie de digitaciones que se unen con el transverso del abdomen o bien están separadas de él por un intervalo muy estrecho; entre ambos se hallan los vasos musculofrénicos. Las inserciones en las

(1) Hay que notar, sin embargo, que en el embrión el diafragma aparece como un órgano par, extendiéndose desde las paredes laterales del celoma hasta fusionarse con el tabique transverso.

costillas, desde la décima hacia atrás, se hallan a distancia creciente por encima de las unidades costocondrales. De esta manera, el límite superior de la inserción en la última costilla se halla a unos 10 a 20 centímetros de la extremidad ventral. Por delante, el origen se extiende a lo largo del noveno cartílago costal hasta el cartílago xifoides. Desde estos puntos de origen las fibras se encorvan hacia dentro y hacia

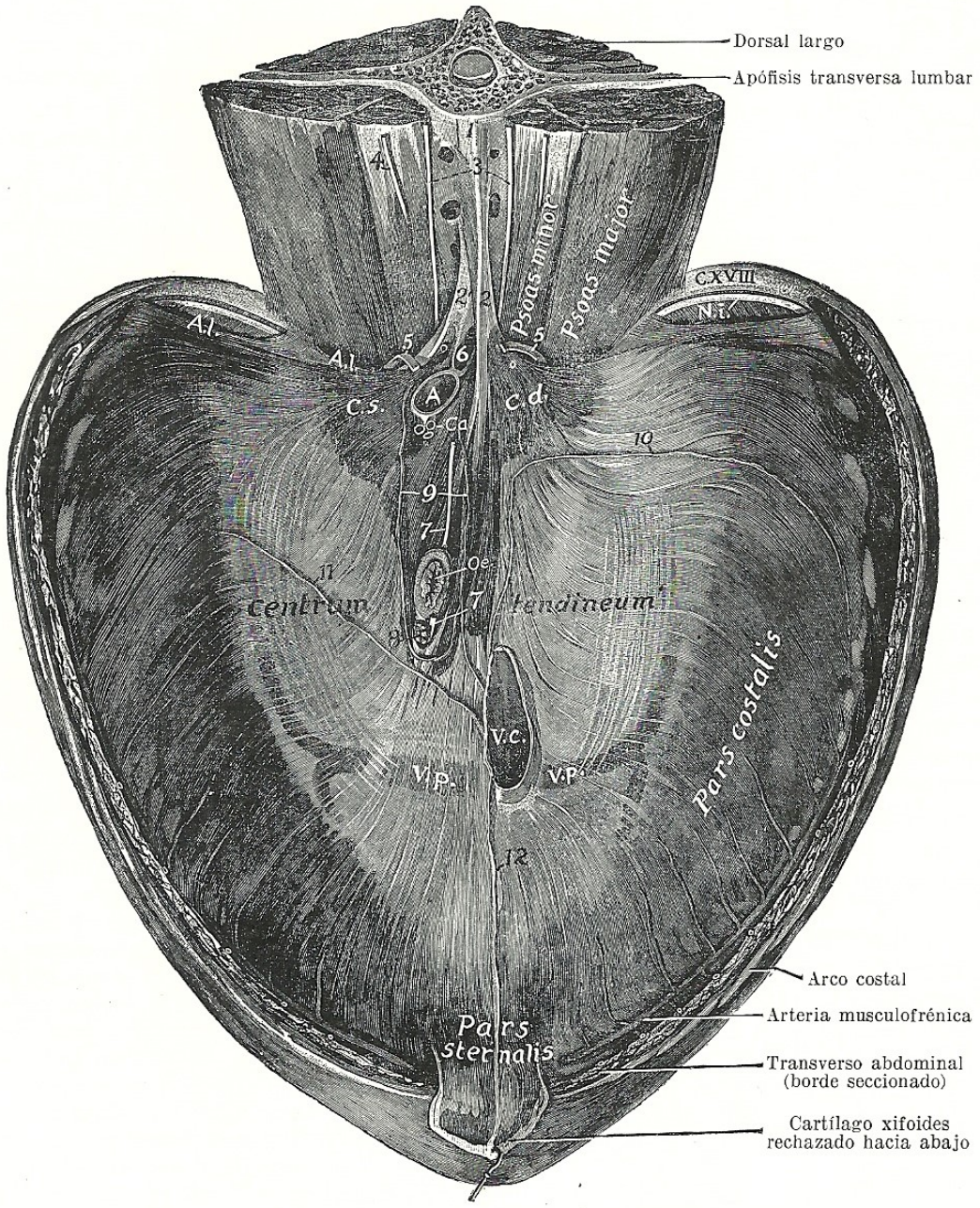

Fig. 275. Diafragma del caballo; cara abdominal.

1, ligamento longitudinal ventral; 2, 2', tendones de los pilares; 3, troncos simpáticos lumbares; 4, nervio espermático externo; 5, 5, nervios esplácnicos mayores; 6, cisterna del quilo (abierta); 7, 7, prolongaciones esofágicas de los vagos; 8, ganglio linfático; 9, ligamento coronario del hígado (seccionado); 10, ligamento lateral derecho del hígado (seccionado); 11, ligamento lateral izquierdo del hígado (seccionado); 12, ligamento falciforme del hígado (seccionado); *A. l.*, arco lumbocostal; *N. i.*, nervio intercostal; *C. d.*, pilar derecho; *C.s.*, pilar izquierdo; *A*, aorta; *Ca*, arteria celíaca; *Oe*, esófago; *V.c.*, vena cava posterior; *V.p.*, venas frénicas. (Según Schmaltz, *Atlas d. Anat. d. Pferdes.*)

delante para unirse al centro tendinoso (1). El *pilar derecho* es aproximadamente dos veces más grueso que el izquierdo y es también más largo. Se origina por un fuerte tendón que se une con el ligamento longitudinal ventral. El tendón se continúa con un vientre redondeado que se separa de la columna vertebral a nivel de la última vértebra torácica. Dirigiéndose hacia abajo y hacia delante, sus fibras se extienden y se juntan con el centro tendinoso. El *pilar izquierdo* se origina por un delgado tendón del ligamento longitudinal ventral a nivel de la primera y la segunda vértebras lumbares. Se continúa con un vientre triangular que se une con el tendón central. Entre el pilar y la inserción en la última costilla el borde del músculo cruza la cara ventral del psoas, el tronco simpático y el nervio esplácnico sin unirse a él, formando así el llamado *arco lumbocostal:* aquí las cavidades torácica y abdominal están sólo separadas por las membranas serosas y cierta cantidad de tejido areolar. El *centro tendinoso* presenta un contorno parecido al de la periferia del músculo, pero es más elongado. Está parcialmente dividido en porción derecha e izquierda por la inserción de los pilares. Está compuesto de abundantes fibras radiales que se entrelazan en varias direcciones; esto se observa de una manera manifiesta alrededor del agujero de la vena cava, que está circundado por fibras. Una fuerte capa tendinosa se extiende transversalmente por debajo del hiato esofágico.

Schmaltz y otros describen la porción lumbar como formada por cuatro pilares, dos internos y dos externos. Aceptando este punto de vista, el pilar izquierdo de la precedente descripción pasa a ser el *pilar externo izquierdo* y la porción correspondiente del lado derecho, el *pilar externo derecho.* La porción central está subdividida por el hiato esofágico, y la hendidura que se extiende dorsalmente desde este punto hacia el dorso está constituida por un *pilar interno derecho* y otro *pilar interno izquierdo.* Ambos modos de división son, hasta cierto punto, artificiosos.

(1) Es interesante notar que cuando existe una decimonovena costilla el diafragma no presenta conexión con ella, sino que termina en la decimoctava en un punto ligeramente más ventral que de ordinario; no obstante, algunas veces existe una digitación adicional.

Llama la atención que la cúpula formada por la parte más anterior del diafragma no es simétrica. En el lado derecho se extiende hacia delante hasta un plano transversal que pasa por el borde anterior de la porción ventral de la sexta costilla, mientras en el lado izquierdo alcanza un plano de 2 a 3 centímetros más hacia atrás. Existen, pues, dos prominencias con una depresión casi central que corresponde a la parte posterior del pericardio y el corazón.

El diafragma está perforado por tres agujeros: 1.°, el *hiato aórtico,* intervalo existente entre los dos pilares y por debajo de la última vértebra torácica: contiene la aorta, la vena ácigos y la cisterna del quilo; 2.°, el *hiato esofágico,* que perfora el pilar izquierdo cerca de su unión con el centro tendinoso: está situado un poco a la izquierda del plano medio y aproximadamente la anchura de la palma de la mano por debajo de la decimotercia y la decimocuarta vértebras torácicas; da paso al esófago, al nervio vago y a la rama esofágica de la arteria gástrica; un saco seroso, o bolsa, se halla ventralmente y a la derecha del esófago, que se prolonga hacia delante desde el estómago hasta el mediastino en una extensión de 7,5 a 10 centímetros; 3.°, el *agujero de las venas cavas,* que perfora el centro tendinoso aproximadamente de 2 a 3 centímetros a la derecha del plano medio y poco más o menos de 15 a 20 centímetros por debajo de la undécima y la duodécima vértebras torácicas; la vena cava está firmemente insertada en el margen del orificio. Para dar una idea clara de las posiciones relativas de estos agujeros y de la forma del diafragma, la cara torácica de este último ha de ser examinada en animales convenientemente conservados, en los que permanezcan *in situ* las vísceras abdominales. Se observará que las distancias del hiato esofágico y del agujero de la vena cava a la columna vertebral varían según la repleción de las vísceras abdominales y el grado de contracción del diafragma. Las cifras dadas en el texto son cifras medias.

Relaciones. La cara torácica se relaciona con la fascia endotorácica, las pleuras, el epicardio, las bases de los pulmones y en parte con las costillas. La cara abdominal está en gran parte cubierta por el peritoneo y se relaciona principalmente

con el hígado, estómago, intestino, bazo, páncreas, riñones y cápsulas suprarrenales. El tronco simpático y el nervio esplácnico pasan a cada lado entre el pilar y el músculo psoas. Los vasos musculofrénicos perforan el borde del músculo diafragma en la proximidad de la novena articulación costocondral.

Irrigación sanguínea. Arterias frénica y musculofrénica.

Inervación. Nervios frénicos.

FASCIAS Y MUSCULOS ABDOMINALES

La *fascia superficial* del abdomen está en parte fusionada dorsalmente con la fascia lumbodorsal; por delante se continúa con la fascia superficial del hombro y del brazo; por detrás, con la de la región glútea. En la región inguinal forma parte de la fascia del pene o de la fascia de las glándulas mamarias. En la parte inferior de la ijada forma un pliegue que se continúa con la fascia del muslo cerca de la articulación femorotibiorrotuliana. En este pliegue se hallan los ganglios linfáticos prefemorales. En la línea media se fusionan con la línea alba. Contiene el músculo cutáneo abdominal.

La *fascia profunda* está representada principalmente por la *túnica abdominal.* Consiste ésta en una lámina de tejido elástico que ayuda a los músculos a soportar el gran peso de las vísceras abdominales. Es prácticamente coextensiva con el oblicuo externo, al que cubre. Ventralmente es gruesa y adhiere con fuerza a la aponeurosis del músculo. Lateralmente se hace más delgada y es separable con más facilidad, aunque algunas de sus fibras se hunden entre los manojos musculares. Se continúa alguna distancia por encima de los intercostales y del serrato ventral. Siguiéndola hacia delante pasa, en forma de capa delgada, por debajo del músculo pectoral profundo posterior. Por detrás se inserta en la tuberosidad coxal. En la región inguinal forma la fascia profunda del prepucio o de las glándulas mamarias.

La *línea alba* es un rafe fibroso central que se extiende desde el cartílago xifoides al tendón prepúbico. Está formado principalmente por la unión de las aponeurosis de los músculos oblicuo y transverso, pero también en parte por fibras longitudinales. Un poco por detrás de su centro (aproximadamente en un plano transversal tangente al último par de costillas) existe una cicatriz, el *ombligo,* que indica la posición del orificio umbilical del feto.

1.° **Oblicuo abdominal externo.** Es el más extenso de los músculos abdominales. Es una lámina ancha, de forma irregularmente triangular, que se estrecha hacia delante. Sus fibras se dirigen principalmente hacia abajo y atrás.

Origen. 1.° Las caras externas de las catorce últimas costillas y la fascia que cubre los músculos intercostales externos; 2.°, la fascia lumbodorsal.

Inserción. 1.° La línea alba y el tendón prepúbico; 2.°, la tuberosidad coxal y el cuerpo del ilion; 3.°, la fascia femoral interna.

Acción. 1.° Comprime las vísceras abdominales en la defecación, micción, parto y espiración; 2.°, flexiona el tronco (arquea el dorso); 3.°, obrando el de un solo lado, flexiona el tronco lateralmente.

Estructura. El músculo está compuesto de una porción muscular y una aponeurosis. La *porción muscular* se halla situada en las paredes laterales del tórax y del abdomen. Se origina por una serie de digitaciones, de las que las cuatro anteriores alternan con las del serrato ventral. El origen puede considerarse indicado por una línea ligeramente curva (cóncava dorsalmente) dirigida desde la parte inferior de la quinta costilla a la tuberosidad coxal. Las fibras se dirigen hacia abajo y atrás y terminan en la aponeurosis, excepto en la parte superior de la ijada, donde su dirección es menos oblicua, y terminan en la tuberosidad coxal. La línea de unión es curva (cóncava dorsalmente), extendiéndose desde el borde superior del músculo pectoral profundo posterior hasta la punta de la cadera. La *aponeurosis* se inserta íntimamente en la túnica abdominal, y sus fibras se entrecruzan ventralmente con las de la aponeurosis del oblicuo interno. Con esta fusión se forma la lámina externa del recto abdominal, que se une en la línea alba con la del lado opuesto. En la región inguinal la aponeurosis se divide en dos capas principales, de las que una se encorva