que el punto de origen de este músculo se halla más próximo al plano medio que el punto de inserción.

Estructura. Este músculo es casi enteramente carnoso y la dirección de sus fibras es casi longitudinal. Algunas se insertan en el borde del disco articular.

Relaciones. Por fuera, con la articulación temporomandibular y el músculo temporal; por dentro, con los músculos pterigoideo interno y tensor del paladar. La arteria maxilar interna cruza la cara ventral del músculo y se introduce entre este músculo y el tensor del paladar. El nervio mandibular se halla situado en la cara ventral y el nervio buccinador perfora el origen del músculo.

Irrigación sanguínea. Arterias maxilar interna y alveolar inferior.

Inervación. Nervio mandibular.

5.° **Occipitomandibular.** Es un músculo corto, fusiforme, que se extiende desde la apófisis paramastoides del occipital al borde posterior del maxilar inferior; está cubierto por la glándula parótida.

Origen. La apófisis paramastoides del occipital por una inserción común con el vientre posterior del digástrico.

Inserción. El borde posterior de la rama de la mandíbula.

Acción. Deprime la quijada inferior y abre la boca.

Estructura. Este músculo contiene gran cantidad de tejido tendinoso. Se fusiona con el vientre posterior del digástrico.

Relaciones. Superficialmente, con la glándula parótida, el tendón del esternocefálico y la expansión fibrosa que lo pone en conexión con el tendón del braquiocefálico; profundamente, con el fondo de saco gutural, la arteria carótida externa, los nervios glosofaríngeo e hipogloso, la faringe y la glándula salival mandibular.

Irrigación sanguínea. Arteria carótida externa.

Inervación. Nervio facial.

6.° **Digástrico.** Este músculo se compone de dos vientres fusiformes y aplanados, unidos por un tendón cilíndrico.

Origen. En la apófisis paramastoides del occipital, en común con el músculo precedente.

Inserción. La cara medial del borde ventral de la parte gruesa de la rama de la mandíbula.

Acción. Contribuye a deprimir la quijada inferior y abrir la boca. Si la mandíbula está fija y los dos vientres se contraen, se levanta el hueso hioides y la base de la lengua, como en el primer tiempo de la deglución.

Estructura. El vientre posterior presenta el aspecto de una rama desprendida de la cara medial del occipitomandibular. Se dirige hacia abajo y hacia delante y se continúa con un pequeño tendón redondeado. Este último perfora el tendón de inserción del estilohioideo y está provisto de una *vaina sinovial.* El vientre anterior es mayor y termina por delgados haces tendinosos.

Relaciones. El vientre posterior posee prácticamente las mismas relaciones que el occipitomandibular. El tendón intermedio está en contacto por fuera con el músculo pterigoideo interno, la glándula y el conducto mandibulares y la arteria maxilar externa. El vientre anterior se halla en el espacio mandibular entre la rama de la mandíbula y el músculo milohioideo; los vasos sublinguales pasan a lo largo de su borde dorsal.

Irrigación sanguínea. Arterias carótida externa y sublingual.

Inervación. Nervios facial y mandibular.

Músculos hioideos

Este grupo consta de ocho músculos de los que sólo uno, el hioideo transverso, es impar.

1.° **Milohioideo.** Este músculo, junto con el del lado opuesto, forma, entre las ramas de la mandíbula, una especie de honda que sirve de sostén a la lengua.

Origen. La cara interna del borde alveolar de la mandíbula.

Inserción. 1.° Un rafe fibroso central que se extiende desde la sínfisis mandibular hasta el hueso hioides; 2.°, la apófisis lingual, cuerpo y asta tiroidea del hioides.

Estructura. Consiste cada músculo en una delgada lámina curva principalmente carnosa y más gruesa por la parte poste-

rior; sus fibras se dirigen ventralmente desde su punto de origen y luego se encorvan hacia el rafe medio. Existe una intersección tendinosa entre este músculo y el omohioideo, en la cual se insertan ambos músculos. La parte anterior superficial del músculo recibe la denominación de músculo milogloso.

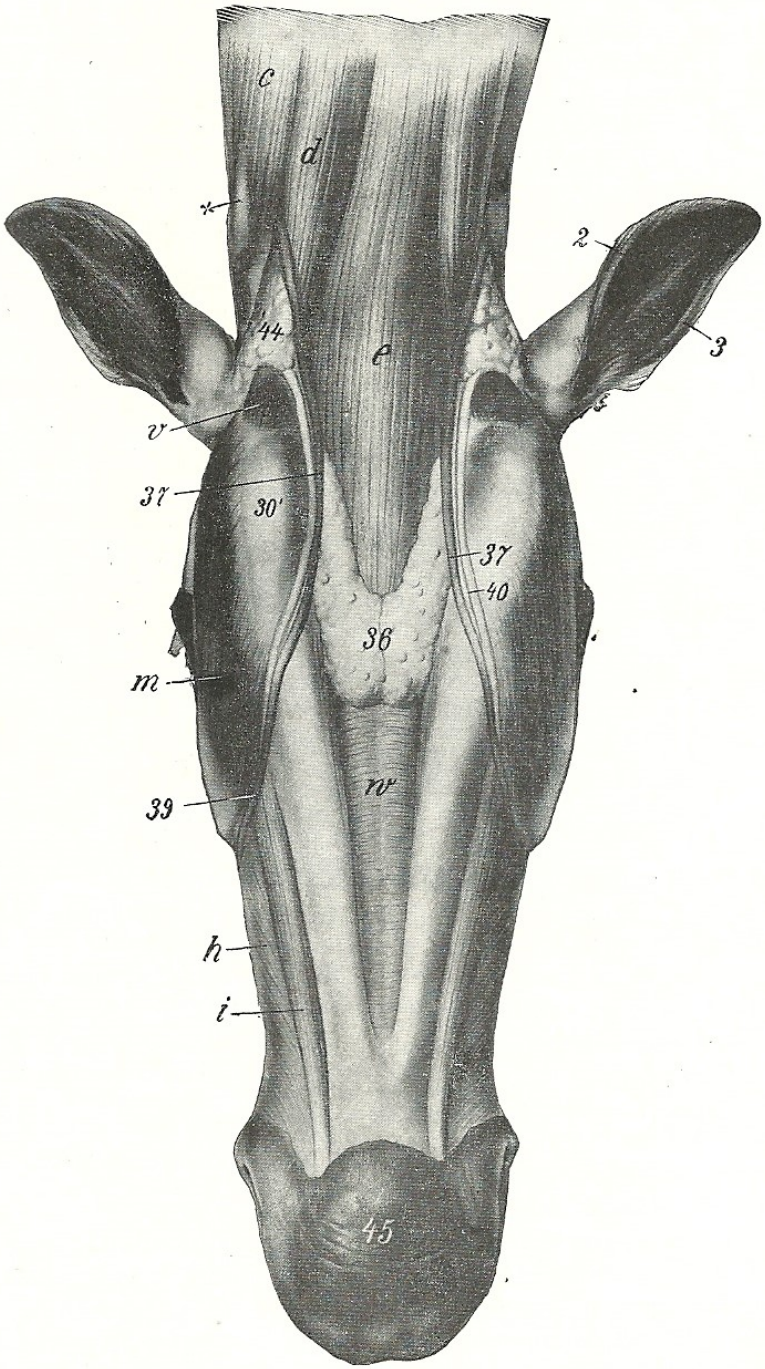

Fig. 265. Regiones mandibular y laríngea del caballo después de haber quitado la piel y el músculo cutáneo.

c, braquiocefálico; *d*, esternocefálico; *e*, omohioideo y esternohioideo; *h*, buccinador; *i*, depresor del labio inferior; *m*, masetero; *v*, occipitomandibular; *w*, milohioideo; 2, 3, bordes posterior y anterior del oído externo; 30', ángulo de la mandíbula; 36, ganglios linfáticos mandibulares; 37, vena maxilar externa; 39, continuación facial de 37; 40, conducto parotídeo; 44, glándula parótida; 45, prominencia de la barba; *x*, ala del atlas. (Según Ellenberger-Baum, *Anat. für Künstler.*)

Relaciones. En la cara superficial del músculo, con la rama de la mandíbula, los músculos pterigoideo y digástrico y los ganglios linfáticos mandibulares. La cara profunda está en contacto con la membrana mucosa de la boca, los músculos estilogloso, hiogloso y geniohioideo, la glándula sublingual, los vasos sublinguales, el conducto mandibular y los nervios lingual e hipogloso. La vena sublingual pasa a través de su porción posterior.

Irrigación sanguínea. Arteria sublingual.

Inervación. Rama milohioidea del nervio mandibular.

2.° **Estilohioideo.** Es un delgado músculo fusiforme que presenta una dirección casi paralela a la del asta mayor del hueso hioides (fig. 332).

Origen. El ángulo muscular de la extremidad dorsal del asta mayor del hioides.

Inserción. La parte anterior del asta tiroidea del hioides.

Acción. Dirige la base de la lengua y la laringe hacia arriba y hacia atrás.

Estructura. Se origina por un tendón corto y delgado y presenta un vientre fusiforme. El tendón de inserción está perforado para dar paso al tendón intermedio del digástrico y existe en este punto una pequeña vaina sinovial.

Relaciones. Superficialmente, con el músculo pterigoideo interno y glándula parótida; profundamente, con el fondo de saco gutural, la faringe, las arterias carótida externa y maxilar y el nervio hipogloso.

Irrigación sanguínea. Arteria carótida externa.

Inervación. Nervio facial (rama estilohioidea).

En algunos casos raros se observa una disposición anormal en la que el estilohioideo no se inserta en el asta tiroidea, sino que se continúa en el tendón intermedio del digástrico y no se forma anillo fibroso. El vientre posterior del digástrico se inserta principalmente en el asta tiroidea, pero envía también una delicada lengüeta tendinosa al tendón intermedio.

3.° **Occipitohioideo** (1). Es un pequeño músculo triangular que se halla situado entre la apófisis paramastoides y el asta mayor del hioides.

Origen. La apófisis paramastoides del occipital.

Inserción. La extremidad dorsal y el borde ventral del asta mayor del hioides.

Acción. Dirige hacia atrás la extremidad ventral del asta mayor.

Estructura. Este músculo es ligeramente triangular, siendo sus fibras tanto más largas cuanto más se aproximan al borde ventral. Se une con el vientre posterior del digástrico.

Relaciones. Superficialmente, con la glándula carótida; profundamente, con el fondo de saco gutural.

Irrigación sanguínea. Arteria occipital.

Inervación. Nervio facial.

4.° **Geniohioideo.** Es un músculo largo, fusiforme, que se halla situado debajo de la lengua, en contacto con el del lado opuesto (figs. 330, 333).

Origen. Una pequeña depresión en la cara medial de la rama de la mandíbula, muy cerca de la sínfisis.

Inserción. La extremidad de la apófisis lingual del hioides.

Acción. Dirige el hioides y la lengua hacia delante.

Estructura. El músculo se origina por un corto tendón y se continúa con el vientre, compuesto de largos manojos de fibras paralelas.

Relaciones. Ventralmente, con el milohioideo; dorsalmente, con el hiogloso, estilogloso, geniogloso, glándula sublingual, el conducto mandibular y el nervio lingual.

Irrigación sanguínea. Arteria sublingual.

Inervación. Nervio hipogloso.

5.° **Queratohioideo** (2). Este pequeño músculo triangular se halla en el espacio existente entre las astas tiroideas y las astas menores del hioides, cubierto por el hiogloso (figs. 332, 333).

Origen. El borde posterior del asta menor y la porción adyacente del borde ventral del asta mayor.

(1) Llamado también queratohioideo mayor. Parece corresponder al estilohioideo del hombre. *(Nota del Traductor.)*

(2) Llamado también queratohioideo menor. *(Nota del Traductor.)*

Inserción. El borde dorsal del asta tiroidea.

Acción. Eleva el asta tiroidea y la laringe.

Relaciones. El músculo está cruzado por fuera por la arteria lingual.

Irrigación sanguínea. Arteria lingual.

Inervación. Nervio glosofaríngeo.

6.° **Hioideo transversal.** Es un pequeño músculo impar que se extiende transversalmente entre las dos astas menores del hioides.

Inserciones. Las astas menores en la proximidad de su unión con las mayores.

Acción. Cuando está relajado, su cara dorsal es cóncava; cuando se contrae, eleva la raíz de la lengua.

Estructura. Carnoso, compuesto de haces paralelos transversales.

Irrigación sanguínea. Arteria lingual.

Inervación. Nervio glosofaríngeo.

7.° y 8.° **Esternotirohioideo** y **omohioideo.** Estos músculos se describirán con los músculos de la cara ventral del cuello (pág. 252).

FASCIAS Y MUSCULOS DEL CUELLO

Es conveniente dividir los músculos del cuello en tres grupos: uno ventral y dos laterales, estando los grupos laterales separados entre sí por el ligamento de la nuca.

Fascias del cuello

La *fascia superficial* está formada parcialmente por dos capas y aloja el músculo cutáneo cervical. Las fascias de los lados derecho e izquierdo se insertan a lo largo de la línea dorsal del cuello en el ligamento de la nuca, mientras a lo largo de la línea ventral se encuentran en un rafe fibroso. Se desprende de esta fascia una capa profunda que se dirige por debajo del músculo cutáneo, pasa a modo de puente por encima del surco yugular y cruza por encima de la cara profunda del braquiocefálico y del omohioideo para unirse con la capa superficial. Vuelve de nuevo a separarse para pasar por debajo del músculo trapecio cervical y se inserta finalmente en el ligamento de la nuca. A lo largo de la línea ventral se desprende un tabique que separa los esternocefálicos. Otras dos capas, delante del hombro, envuelven los ganglios linfáticos prescapulares.

La *fascia profunda* forma también dos capas. La *capa superficial* se inserta en el ala del atlas y en el borde ventral del músculo traquelomastoideo y del escaleno. Se dirige hacia abajo envolviendo la tráquea y, junto con la capa profunda, forma vainas para los nervios vago y simpático y para la arteria carótida. Dirigiéndose hacia arriba envía tabiques entre los músculos extensores espinales. Por delante cubre la glándula tiroides, el fondo del saco gutural, los vasos y nervios adyacentes y la laringe, y se inserta en la apófisis mastoides del temporal y en las astas tiroideas del hioides. Por detrás se inserta en la primera costilla y en el cartílago cariniforme del esternón. La *capa profunda* (fascia prevertebral) cubre la cara ventral del músculo largo del cuello y envuelve la tráquea y el esófago. Por delante forma, con la capa correspondiente del lado opuesto, un tabique entre los fondos de saco guturales; por detrás se continúa con la fascia endotorácica. Una *fascia propia* forma una vaina tubular alrededor de la tráquea, incluyendo también los nervios recurrentes.

Músculos cervicales ventrales

Este grupo consta de doce pares de músculos que se hallan situados ventral y lateralmente con relación a las vértebras.

1.° **Cutáneo del cuello.** Ha sido ya descrito (pág. 238).

2.° **Braquiocefálico.** Se describirá más adelante (véase pág. 278).

3.° **Esternocefálico** (1). Es un músculo largo y estrecho que se extiende a lo largo de las caras ventral y laterales de la tráquea, desde el esternón hasta el ángulo

(1) Este músculo es probablemente el homólogo de la porción esternal del esternocleidomastoideo del hombre. Debido a las diferencias de su inserción en los distintos animales, parece preferible adoptar el nombre de esternocefálico. Es también conocido como esternomandibular.